21.—24.

BULLETIN

DE LA

CLINIQUE NATIONALE OPHTALMOLOGIQUE

DE

L'HOSPICE DES QUINZE-VINGTS

PAR

Le Docteur FIEUZAL
Médecin en chef,
Chevalier de la Légion d'honneur.

TOME QUATRIÈME
N° 3

JUILLET-SEPTEMBRE 1886

PARIS
ADRIEN DELAHAYE ET E. LECROSNIER, ÉDITEURS
PLACE DE L'ÉCOLE-DE-MÉDECINE

1886

21.

BULLETIN

DE LA

CLINIQUE NATIONALE OPHTALMOLOGIQUE

DE L'HOSPICE DES QUINZE-VINGTS

A PROPOS D'UN DEUXIÈME CAS DE CYSTICERQUE SOUS CONJONCTIVAL OBSERVÉ A LA CLINIQUE

Par le Dr Fieuzal.

Sous le titre de « contribution à l'étude des kystes hydatiques » j'ai communiqué à l'Association Française pour l'avancement des sciences (session de Montpellier, 1er septembre 1879) deux cas de kystes hydatiques de l'appareil oculaire.

Le premier a été observé sur une jeune fille de 16 ans, qui présentait un kyste de l'orbite, dans le liquide sanieux et séro-purulent duquel je reconnus, après extirpation de la tumeur, l'existence de quelques crochets mêlés à des débris de lamelles très finement juxtaposées et caractéristiques de l'échinocoque, ou ver vésiculeux du *tænia echinococcus*, lequel s'était développé dans l'épaisseur du muscle droit externe de l'œil droit, et dont j'ai rapporté l'observation *in-extenso* dans mes fragments d'ophtalmologie, page 271 (Delahaye, Paris 1879).

Le second et le troisième cas sont relatifs à des kystes sous conjonctivaux et n'ont été l'objet d'aucune publication. Le premier des deux a été seulement mentionné par moi à la session de Montpellier, en voici l'observation :

1re Observation. — *Cysticerque sous-conjonctival.*

L'enfant Bavard (Louise), 3 ans, inscrite sous le no 17479, fille d'un charcutier, fut conduite à ma consultation, en mai 1879. Elle présen-

tait, dans la partie inféro-interne du globe oculaire droit, une tumeur indolente, du volume d'une petite noisette, qui s'était développée, au dire des parents, en l'espace de trois semaines; elle était située entre le droit inférieur et le droit interne, et présentait, sur la partie la plus saillante, un point jaunâtre au niveau duquel la conjonctive était très amincie.

Un coup de bistouri, donné avec lenteur et précaution à travers la conjonctive épaissie, fit émerger de celle-ci une vésicule transparente, de la dimension d'une petite cerise, sur laquelle on remarquait un point blanchâtre, légèrement déprimé, d'où par la pression sur la vésicule, on pouvait facilement faire émerger la tête et le cou d'un ver vésiculeux, que les assistants n'eurent pas grand'peine à reconnaître même à l'œil nu; à la loupe, on pouvait remarquer le proboscide, la rangée de crochets ainsi que les ventouses caractéristiques du cysticerque celluleux provenant du *tænia solium.*

Après l'extraction de la vésicule, je fis la résection de la plus grande partie des parois du kyste enveloppant; elles étaient enflammées et en suppuration; la guérison fut complète en une dizaine de jours.

Je faisais remarquer à cette occasion aux assistants la possibilité de laisser passer inaperçue l'existence de ces vésicules parasitaires, qui peuvent facilement, quand elles sont sous-conjonctivales, être chassées avec le pus, lors de l'ouverture spontanée de la tumeur. Cette enfant n'aurait certainement pas gardé plus de deux ou trois jours son kyste intact, car elle était atteinte de coqueluche, et la conjonctive était tellement amincie au niveau du point culminant de la vésicule kystique, qu'elle se serait ouverte spontanément, et c'eût été un cas perdu pour la statistique. C'est probablement une des causes de la rareté des cas observés.

Quoi qu'il en soit, les kystes hydatiques de l'œil ou de ses annexes sont loin d'être fréquents, ainsi que le démontrent les chiffres statistiques que je rapporte plus loin; je n'en ai observé d'une façon certaine, c'est-à-dire extrait, que 3 sur un chiffre de 62,000 malades inscrits. C'est plus qu'il n'en faut pour justifier l'intérêt que suscite la relation de pareils faits.

Celui dont je donne l'observation ci-après m'a paru devoir être publié; bien qu'il soit ou paraisse être identique au précédent comme aspect extérieur, il en diffère cependant par le siège qui a dû être plus profond à l'origine; je suis porté à penser que, dans le cas suivant, le parasite a d'abord été fixé par

ses crochets à la sclérotique entre cette membrane et la choroïde. L'animal a dû pour se nourrir, selon toute apparence, perforer la sclérotique avec ses suçoirs; de là, sa tête étant dirigée en dehors, il a continué son chemin sous la conjonctive, en déterminant un soulèvement de la rétine et de la choroïde d'une part, et d'autre part un soulèvement plus considérable du tissu sous-conjonctival, dans lequel il s'est enkysté et où s'est effectué le travail de désorganisation, destiné à amener l'élimination du parasite après sa mort; c'est donc plutôt dans les kystes intra-membraneux que dans les kystes sous-conjonctivaux qu'il conviendrait de le ranger.

2e Observation. — *Cysticerque sous-conjonctival ou plutôt intra-membraneux.*

L'enfant Bercq, inscrit sous le n° 48065, âgé de 13 ans, est conduit à la clinique en septembre 1886; il présente sur le segment inféro-interne de l'œil gauche, une tumeur qui fait, entre le droit inférieur et le droit interne, une saillie de la dimension d'une petite noisette environ; la conjonctive, qui adhère intimement avec elle, présente une vascularisation qui augmente progressivement du sommet vers la base. La tumeur immobile, un peu fluctuante, offre à la partie la plus saillante la *tache jaunâtre* que Sichel, dans son iconographie ophtalmologique, a donnée comme le signe pathognomonique des kystes à cysticerque.

La vision est un peu diminuée de ce côté ; v = 3/4. Le champ visuel est normal, la tension du globe est un peu augmentée.

La douleur a été nulle jusqu'à ces derniers temps, où la tumeur a pris un développement rapide, et a attiré l'attention de l'enfant. Depuis trois semaines elle grossit, occasionne quelques douleurs, mais il convient qu'elle est plutôt gênante que vraiment douloureuse.

On ne peut trouver dans les antécédents du petit malade l'origine étiologique rencontrée chez la précédente, qui était la fille d'un charcutier; celui-ci ne paraît pas avoir fait un usage prédominant de la viande de porc, ni de viande crue de toute autre provenance.

L'examen ophtalmoscopique, après l'instillation d'atropine et mydriase presque maxima, révèle au niveau de la tumeur, c'est-à-dire à la région de l'ora serrata, en bas et en dedans, l'existence d'un soulèvement très marqué de la rétine, avec œdème s'étendant jusque vers la région équatoriale ; l'opacité est d'un gris bleuâtre ; on n'y peut saisir le moindre flottement de la membrane nerveuse, qui adhère intimement à la choroïde sous-jacente. On aperçoit très aisément une surface un peu bosselée et tomenteuse avec dépôt de pigment, indiquant une désorganisation partielle du stroma choroïdien.

Nous sommes évidemment en présence d'un kyste arrivé à suppuration, et renfermant un cysticerque, dont la tête, fort heureusement pour le petit malade, était tournée du côté de la conjonctive, où on l'aperçoit sous la forme de la tache jaunâtre signalée à la partie la plus saillante de la tumeur.

Habituellement les choses ne se passent pas de la sorte ; le parasite, lorsqu'il se développe entre la sclérotique et la rétine, perfore cette dernière et vient flotter dans le corps vitré. Les diverses phases de cette migration ont même pu être suivies, jour par jour, par de Græfe dans quatre des cas qu'il a observés et décrits (1). D'après cet auteur qui a examiné le plus grand nombre d'yeux à cysticerques, l'entozoaire reste un temps variable dans son siège initial, sans déterminer de véritable douleur, puis évoluant vers la partie qui lui offre la moindre résistance, il ne tarde pas (q.q. semaines) à soulever la rétine, et à la décoller ou à la perforer; dès lors on peut voir, la vésicule qui le renferme s'avancer dans le corps vitré. Là elle peut selon les cas flotter librement et s'offrir à l'examen ophtalmoscopique, ou bien s'enkyster.

Lorsque la vésicule reste libre, on peut reconnaître la tête et le cou de l'entozoaire, qu'on voit tressaillir au moindre mouvement de la tête ou de l'œil, tandis que lorsqu'il s'est enkysté, la membrane qui l'enveloppe est souvent assez dense pour empêcher de reconnaître qu'il s'agit d'un cysticerque.

Mais revenons à notre petit malade auquel j'ai enlevé son kyste de la façon suivante :

Après l'avoir chloroformé, j'ai introduit l'écarteur, fixé le globe à la partie inféro-externe et pratiqué avec un bistouri la dissection couche par couche de la tumeur, en faisant une incision semi-lunaire à sa base et conduisant le bistouri parallèlement à la surface du globe oculaire, afin de ne pas être exposé à pousser sa pointe trop profondément vers la rétine.

J'ai ménagé la tache jaune qui indiquait la position superficielle de la tête du cysticerque, afin de ne pas ouvrir la vésicule du parasite avec le bistouri et, après avoir incisé sur le côté la paroi épaisse et dure formée par la poche enkystant la vésicule et paraissant confondue avec la sclérotique elle-même, il s'est échappé un pus jaune verdâtre semblable à celui du phlegmon.

---

(1) Arch. f. o. t. III, 2° 320 et IV, 2, 171.

M. le professeur Poncet, qui assistait à l'opération, a recueilli du pus pour en faire l'examen au microscope.

La pression légère exercée sur la tumeur ouverte a déterminé la sortie d'une vésicule ressemblant à un kyste séreux; elle était demi-transparente, d'un blanc lactescent ou un peu bleuâtre, en forme de poire ; une fois affaissée, elle présentait une dimension de 12 millim. de diamètre. Sur la surface supérieure, on distinguait nettement le disque crétacé caractéristique, formé par la tête et le cou rétractés ; l'animal était mort et fut placé par M. le Dr Haensell dans l'alcool glycériné.

Je vidai ensuite la tumeur de tout le pus qu'elle contenait, sans chercher à la disséquer trop profondément, ni à en enlever les parois épaissies. La paroi antérieure présentait une adhérence tellement intime avec la conjonctive, qu'il était impossible de l'en séparer sans enlever toute la conjonctive, correspondante ; quant à la paroi postérieure, à cause de l'amincissement de la sclérotique et du refoulement de la choroïde et de la rétine, observés à l'ophtalmoscope, il ne me parut pas prudent de chercher à l'extirper ou même à la réséquer.

Un pansement simple avec la ouate boriquée et la solution de sublimé tous les jours renouvelé a amené la guérison en une quinzaine de jours.

Les suites de l'opération ont été des plus simples ; l'enfant n'a pas souffert et nous l'avons gardé plutôt pour surveiller l'état des membranes internes que pour lui donner des soins particuliers dont il n'avait guère besoin; la suppuration a éliminé ce qui restait de la paroi du kyste, si bien que lorsqu'il a quitté la clinique, la région qui était le siège de la tumeur ne présentait plus qu'un épaississement de quelques millimètres. Quelques filaments de la paroi furent excisés et l'enfant partit en parfait état.

Quant à l'opalescence gris bleuâtre correspondante à la tumeur et dont nous pouvions, avant l'opération, poursuivre les prolongements sous forme de halo, jusque vers la région papillaire, elle s'est très rapidement dissipée. L'affaissement au niveau de la tumeur était très appréciable dès le lendemain de l'opération, si bien qu'au bout de quelques jours le niveau était le même en ce point que dans les régions avoisinantes ; à son départ on distinguait très nettement une plaque d'atrophie choroïdo-rétinienne, localisée au niveau de la tumeur, et occupant 6 à 8 millim. carrés.

Bien que j'aie dû désigner cette observation sous le titre de cysticerque sous-conjonctival, elle me semble présenter plutôt le type intermédiaire entre les kystes sous-conjonctivaux et les kystes sous-choroïdiens, et c'est pourquoi je l'ai aussi désignée comme kyste intra-membraneux. Je vais appuyer cette manière de voir par quelques considérations générales sur ces tumeurs parasitaires.

Depuis la mémorable description que J. Sichel a donnée des kystes sous-conjonctivaux, dans le journal de Malgaigne en 1846 et 1847, et plus tard dans son iconographie ophtalmologique, il n'est pas possible de laisser passer un de ces kystes sans en reconnaître la nature, tellement la description de ce maître a été fidèlement rendue.

Sous le titre de « Mémoire pratique sur le cysticerque observé dans l'œil humain », cet illustre ophtalmologiste a publié la description la plus complète, la plus détaillée et la plus exacte qui se puisse désirer, tant au point de vue des généralités zoologiques qu'à celui de l'observation clinique; on ne saurait mieux faire que d'y renvoyer le lecteur; mais comme tout le monde ne possède pas le journal de chirurgie de Malgaigne, on me saura gré d'en extraire quelques passages qui offrent un grand intérêt pratique et qui, bien qu'écrits depuis 40 ans, sont encore très au courant de la science.

Le *cysticerque* (κύστις vessie, et κέρκος queue) est un entozoaire de l'ordre des cestoïdes ou cystiques (vers vésiculaires).

Genre. — Cysticercus. Vessie extérieure simple, contenant un seul individu, dont le corps, un peu cylindrique ou déprimé, se termine en vésicule caudale. *Tête* (semblable à celle des tænias armés) pourvue de quatre suçoirs et d'un petit museau (rostellum) garni de crochets.

Espèce. — Cysticercus cellulosæ; à tête quadrangulaire; cou très court, s'élargissant à sa partie antérieure; corps cylindrique assez long : vessie caudale elliptique transversalement : tels sont les caractères donnés par Rudolphi, auxquels Bremser (*Vers intestinaux de l'homme*, 1824, Paris) ajoute : museau arrondi, rostellum teres, garni de crochets.

La plus grande masse de l'animal est formée par la vessie caudale, composée d'une membrane séreuse ovalaire ou ellipsoïde, dépendant de l'organe dans lequel le ver se développe; elle est d'un volume variable, et mesure dans son plus grand diamètre, de 4 à 12 et 15 millim.

Cette vessie est mince, semi-diaphane, blanc bleuâtre, ou presque incolore, et ressemble à un kyste hydatique, lorsque l'animal est au repos, sauf qu'elle présente sur sa surface un petit disque blanchâtre et opaque; elle se continue sans rides avec le corps de l'animal, qui forme une masse cylin-

drique de 2 à 8 millim. de long et de 1 à 4 millim. de large, opaque et sillonnée de rides transversales, se terminant en avant par un cou très mince, supportant la tête, qui elle-même est quadrangulaire, entourée de quatre suçoirs et présente un museau conique et plus ou moins pointu. Ce museau est entouré d'une double couronne de crochets recourbés (visibles seulement au microscope).

Ce ver vésiculeux se fixe par ses crochets aux tissus dont il tire sa nourriture ; il paraît flotter librement dans les tissus ou les cavités organiques, ou, ce qui est plus fréquent, être enveloppé d'une véritable poche ou kyste fibreux.

Aussitôt que le ver a quitté cette enveloppe, la tête, le cou et le corps se rétractent d'avant en arrière et rentrent les uns dans les autres, comme les tentacules du limaçon, et ce sont ces mêmes parties qui forment la *tache blanche un peu dure au toucher* signalée ci-dessus.

Bremser conseille, pour examiner ces diverses parties, de plonger la vésicule dans l'eau tiède ; dès que l'eau se refroidit, la rétraction s'effectue. Les personnes qui ont la vue bonne, ajoute Bremser, peuvent voir, même à l'œil nu, sur un individu complètement développé, la tête et le cou très court.

A ces détails zoologiques, il convient d'ajouter quelques considérations historiques, statistiques et géographiques ; on les trouvera très bien présentées dans la thèse du Dr Lemoine (*Des parasites végétaux et animaux de l'œil.* Paris, 1874).

Les cysticerques ont été rencontrés dans les différentes parties de l'œil, telles que les paupières, la conjonctive oculaire et palpébrale, la cornée, la chambre antérieure, l'iris, la lentille, les muscles extrinsèques du globe, le tissu cellulaire de l'orbite, les membranes profondes, le corps vitré.

C'est Portal, en 1804, qui rapporte dans son « *Anat. méd.*, t. IV, p. 418, Paris, » le premier cas de cysticerque observé entre la choroïde et la rétine, mais c'était sur le cadavre. Le premier cysticerque qui ait été observé sur le vivant est dû à Schott, qui le découvrit dans la chambre antérieure de l'œil, chez une jeune fille, en 1829 ; c'est ce même cas qui est rapporté en 1830, par Sœmmering, dans l'*Isis* d'Oken. Depuis cette époque, l'attention ayant été appelée sur ces parasites, les observations se multiplièrent avec l'occasion de les rencon-

trer; Logan, en 1833; Baum, en 1838; Florent Cunier, en 1841, en rapportèrent des cas; puis Sichel, 1842-1843, eut l'occasion de voir et d'extraire trois cysticerques sous-conjonctivaux dans un très court espace de temps, et il en donna la relation magistrale, dans le mémoire ci-dessus mentionné. Desmarres en observa un cas, en 1856, dans les membranes profondes.

Depuis cette époque, de Græfe publia dans ses Archives le premier cas de cysticerque sous la rétine et dans le corps vitré et en fit l'extraction. C'est le cas qui a été rapporté par Liebreich.

Sur 80,000 malades, de Græfe a rencontré 80 fois (*Archiv. f. opht.*, XII, 2, 174) le cysticerque dans les tissus profonds, rétine, corps vitré, 3 fois dans la chambre antérieure, 5 fois derrière la conjonctive, une fois dans le cristallin et une fois dans l'orbite; après de Græfe, Hirschberg, Busch, Nagel, Sœmisch, en Allemagne; Williams, Mackensie, Edwin Canton, Sœlberg-Wells, en Angleterre; Alessi, Marini, en Italie; Logestchinoff, en Russie ont rapporté un certain nombre de cas de cysticerques logés sous la rétine ou dans l'humeur vitrée.

En France, les cas sont plus rares, probablement à cause du genre d'alimentation qui y est en usage : la viande de porc qu'on y mange est soumise à une cuisson plus complète qu'en Angleterre et en Allemagne, où on fait usage de viande de porc fumée ou très incomplètement cuite.

Aucun pays ne présente une statistique aussi élevée pour le parasitisme oculaire que l'Allemagne du Nord; c'est à Berlin que de Græfe fit, le premier en 1854, le diagnostic ophtalmoscopique d'un cysticerque sous-rétinien; c'est lui qui a vu le plus grand nombre de ces parasites et d'après lui le cysticerque sous-rétinien est deux fois plus fréquent que celui du corps vitré.

En France, on compte les cas de *cysticerque du corps vitré*. Desmarres père en a vu 2, en 1856 et 1862; Follin 1, en 1858; Sichel fils fit, en 1872, l'extraction du premier cysticerque vivant; le professeur Poncet en a observé 1, en 1874; Wecker et Landolt chacun un, ce qui fait environ une dizaine en tout.

En Autriche, le cysticerque ladrique semble être encore plus rare qu'en France (Mauthner).

Les malades porteurs de ces parasites sont rarement vus par un seul oculiste, de sorte que les observations plus récentes qui ont été signalées n'indiquent pas le nombre réel des cysticerques ; aussi ne doit-on compter que ceux qui ont été extraits.

Pour ce qui concerne la genèse de ces kystes, qu'ils soient sous-cutanés, sous-conjonctivaux, intra-membraneux ou sous-rétiniens, il est permis d'affirmer qu'ils ont pour commune origine l'ingestion des œufs de tænia, faite avec les aliments ou avec les boissons. Déjà avant leur sortie du corps de l'animal dans lequel ils se sont développés, les œufs renferment un embryon appelé *exacanthe;* étudié avec une extrême perspicacité par Davaine (art. Cestoïdes du *Dict. encyclop. des sc. méd.*), cet embryon attend, pour se développer, le terrain favorable (intestin), dans lequel sa coque s'ouvre pour le mettre en liberté ; de là l'animal perfore les parois de l'intestin au moyen de ses spicules et se trouve emporté, soit dans le torrent circulatoire, qui le dépose dans une partie quelconque de l'organisme dans lequel il achèvera son développement (Théorie de la circulation), soit, selon l'opinion de Baillet, par perforation des parois et du parenchyme des organes ; ce dernier a réussi, dans quelques expériences, à faire voir le sillon de migration de ces parasites.

Quelle que soit l'opinion que l'on adopte, l'important est de faire le diagnostic de la tumeur, avant que le processus destructif créé par l'évolution de cet entozoaire enkysté ou non, ait produit des désordres organiques dont la gravité dépend du siège qu'il occupe.

Lorsque le ver vésiculeux siège dans le tissu cellulaire sous-cutané de la paupière, il y prend la forme d'un kyste séreux, dont il devient très difficile de le distinguer dans certains cas. Cependant Sichel, qui a décrit le premier cas observé de cysticerque des paupières (*Archives générales de médecine* en 1846), donne pour le différencier le caractère suivant : le kyste séreux est recouvert seulement par l'épiderme, tandis que le kyste vésiculeux est recouvert par la peau distendue, et siège entre le tarse et la peau.

Le signe pathognomonique du kyste à cysticerque est le

point opaque, ou tache jaune un peu crétacée que présente la vésicule.

Cette tache jaune n'est pas toujours apparente dans le kyste sous-cutané, tandis qu'elle ne manque jamais dans le kyste sous-conjonctival.

Le ver vésiculeux n'ayant que quelques millimètres de diamètre, il importe de surveiller attentivement le liquide qui s'écoule dès que la ponction de la tumeur est faite, si on ne veut s'exposer à ce qu'il passe inaperçu.

Lors donc que le diagnostic est établi, s'il s'agit d'un kyste sous-conjonctival, on peut, dans certains cas, ainsi que je l'ai fait avec succès, se borner à ouvrir la membrane qui enveloppe le ver vésiculeux, en en réséquant une partie; mais toutes les fois que cela est possible, il faut disséquer la tumeur sur l'un des côtés jusqu'à sa base, en se dirigeant vers sa surface postérieure qui, généralement, est la plus épaissie. De cette façon on ménagera la vésicule, c'est-à-dire le cysticerque lui-même et on pourra faire la détermination de ses caractères spécifiques.

22.

LE MICROTOME ET SES APPLICATIONS A L'ANATOMIE DE L'ŒIL

Par le Dr Paul Haensell,
Chef du Laboratoire.

Les progrès incessants qui nous ont amené pendant ces dernières années à la connaissance plus approfondie de la structure des cellules et de leur groupement en tissus doivent être considérés, en grande partie, comme des conséquences du perfectionnement que les travaux de M. Abbe ont fait subir au microscope. Par l'amélioration des objectifs et surtout par l'introduction des systèmes d'immersion homogènes et de l'appareil d'éclairement construit d'après les indications de M. Abbe, on est parvenu à observer des détails inconnus jusqu'alors dans les cellules ainsi que dans les tissus. Ces diverses améliorations ont permis d'expliquer un grand nombre de phénomènes physiologiques et pathologiques qui se produisent dans les organes.

Toutefois, on ne serait pas arrivé à ces importantes découvertes, sans le perfectionnement simultané des méthodes techniques de la préparation des pièces pour l'observation microscopique.

Parmi les appareils qui ont particulièrement contribué, après le microscope, à ces progrès de l'histologie, le microtome doit être mis au premier rang.

Le microtome, chacun le sait, est une machine qui permet de découper dans les organes, préalablement durcis par l'action de réactifs convenables ou par congélation, et montés dans des substances solidifiées après fusion, des tranches tellement minces que celles-ci restent encore suffisamment transparentes pour les observations microscopiques.

La perfection dans le mécanisme d'un tel instrument sera d'autant plus atteinte, que les tranches découpées par lui seront plus minces, ce qui dépend d'abord de la méthode de durcissement et du montage des pièces ; l'épaisseur qu'on doit tendre à obtenir est celle où les éléments qui composent les tissus, c'est-à-dire les cellules et leurs dérivés, apparaissent en couches simples. C'est alors qu'il devient possible d'étudier la structure intime de ces éléments et leurs relations mutuelles.

Déjà, à la fin du siècle dernier, il avait été fait des tentatives pour construire de tels microtomes, ainsi que l'affirme M. Dippel, dans son manuel de la micrographie théorique. Comme tous ces instruments ne réalisaient que d'une manière très imparfaite les conditions qu'on leur imposait, ils tombèrent en discrédit et ils furent oubliés avec le temps. Le rasoir, qui servait à faire les coupes, a seul survécu.

Si quelques histologistes distingués et habiles sont parvenus, après un exercice continuel et prolongé, à obtenir à la main, rien qu'à l'aide d'un rasoir, des coupes d'une épaisseur convenable, cette habileté est restée la propriété de quelques-uns et ne pouvait être acquise qu'après un travail long, entraînant de grandes pertes de temps. Mais même avec la plus grande habileté et après beaucoup d'exercice on ne pouvait pas arriver à faire à la main une série de coupes de même épaisseur, comme cela est nécessaire dans les études embryologiques et dans l'étude de la marche des fibres de la partie centrale du système nerveux.

Enfin, on a de plus en plus ressenti la nécesssité de saisir les relations existant entre des parties séparées des organes composés, comme le cerveau ou l'œil, et d'avoir dans ce but des coupes s'étendant sur tout l'organe. Ceci ne pouvait évidemment être atteint à la main que d'une manière incomplète et irrégulière, à cause de l'étendue considérable des coupes. On comprend donc que notre époque d'inventions et de machines ait vu naître une tendance à remplacer, même dans ce domaine, le travail des mains par un travail mécanique.

Dans ces dernières années, certains chercheurs, aidés par des mécaniciens habiles, se sont proposé de construire des microtomes répondant à ce but. Parmi ceux-ci il faut citer MM. Rivet, Oschatz, Ranvier, et en particulier Thoma et Gudden, qui ont rendu des services signalés dans la construction de microtomes aussi parfait que ceux que nous possédons actuellement.

Si nombreux et variés que soient les microtomes construits dans ces derniers temps, ils ne sont que des perfectionnements et des modifications des instruments de Thoma et Gudden.

On cherchait à réaliser les trois conditions suivantes, auxquelles doit satisfaire tout microtome destiné à un but scientifique.

1° Les coupes obtenues à l'aide de l'instrument doivent être assez minces pour que, même avec les objectifs les plus forts, on puisse encore obtenir des images nettes et suffisamment éclairées des éléments séparés.

2° Les coupes doivent s'étendre sur tout l'organe ou au moins sur des parties bien limitées. Ainsi, par exemple, il est nécessaire qu'une coupe à travers l'œil renferme tout le bulbe, afin qu'on puisse parvenir à observer la liaison entre les différentes parties de l'œil.

3° Les coupes doivent avoir la même épaisseur et se suivre de manière à former une série non interrompue.

Dans nos efforts de réaliser un instrument satisfaisant à ces conditions et réunissant en même temps tous les avantages de tous les autres microtomes connus, nous avons tenu compte de la nature des objets à couper.

La pratique de ces instruments a montré que même avec tous les perfectionnements mécaniques, on ne peut obtenir

une épaisseur de coupe satisfaisante que lorsque l'objet possède la même densité que la substance dans laquelle il est fixé. Cette condition est particulièrement importante pour l'objet qui nous intéresse ici spécialement, à savoir : le globe de l'œil, qui est composé de parties de densité et de consistance très différentes. Afin que toutes ces parties puissent avoir la même dureté que la substance dans laquelle elles sont fixées et pour qu'elles puissent former avec elle en durcissant, un corps ayant partout une consistance uniforme, il est nécessaire que ces parties soient complètement imbibées de cette substance.

Parmi les substances que nous possédons pour le montage, la paraffine et la celloïdine sont celles qui répondent le mieux à notre but. Pour le globe oculaire elles sont employées presque à l'exclusion de toute autre substance.

Chacune de ces substances offre des avantages et des désavantages, de sorte que dans certains cas on préfère la paraffine, dans d'autres, la celloïdine. Ainsi on peut obtenir des coupes bien plus minces lorsque la pièce est montée dans de la paraffine molle et souple, que si elle est fixée dans la celloïdine dure et élastique. La celloïdine au contraire offre cet avantage considérable d'être transparente et incolore et de pouvoir sans inconvénient rester dans la coupe, ou elle peut encore servir à maintenir dans leur place naturelle les différentes parties de la préparation qui autrement pourraient être dérangées facilement de leur position.

La paraffine ne peut pas servir à ce dernier usage, parce qu'elle n'est pas transparente et doit être enlevée de la préparation.

Dans l'étude du globe oculaire il est particulièrement important de pouvoir utiliser les avantages de l'une ou de l'autre des deux substances.

Ces deux procédés de fixer les pièces ont exercé leur influence sur la construction des microtomes. Les pièces montées dans la paraffine sont coupées avec un couteau sec. Pour les pièces montées dans la celloïdine, il est au contraire nécessaire que le couteau et la pièce soient perpétuellement irrigués par l'alcool.

Comme d'une part il est très incommode de mouiller le

couteau et la préparation à l'aide d'un pinceau, ainsi qu'on est obligé de le faire, pour couper les pièces montées dans la celloïdine avec le microtome de Thoma, et que, d'autre part, le contact continuel du microtome avec un liquide peut facilement détériorer l'appareil, Gudden a eu le premier l'idée de faire plonger la pièce et le couteau dans une cuvette remplie d'alcool et d'effectuer la coupe dans le liquide même.

La cuvette sert en même temps de réservoir pour les coupes qui, en tombant et en nageant dans l'alcool, ne se déchirent pas, ce qui arrive très souvent quand on les reçoit avec le pinceau.

Il est impossible, pour des raisons mécaniques, d'appliquer au microtome de Thoma, instrument très utile d'ailleurs pour couper à sec, une cuvette qui est indispensable dans le cas où l'on est obligé de couper les pièces dans l'alcool. Aussi nous a-t-il paru avantageux pour nos travaux d'employer deux microtomes dont l'un, construit d'après celui de Thoma, sert à couper à sec des préparations montées dans la paraffine, et dont l'autre, construit d'après celui de Gudden, sert à couper sous l'alcool des pièces montées dans la celloïdine.

Nous avons fait construire ces deux microtomes par M. Hansen, mécanicien très habile et ingénieux, auquel nous nous faisons un devoir d'adresser ici nos félicitations les plus sincères.

Nous avons ajouté au microtome façon Thoma un porte-objet se mouvant dans deux directions, construction tout à fait nouvelle. Le porte-rasoir mobile permet de mettre le couteau dans une position absolument horizontale et en même temps inclinée à volonté vers la préparation.

Pour le microtome façon Gudden, nous avons été obligé de le modifier à fond, c'est-à-dire de construire d'après des principes nouveaux un microtome qui permet, comme celui de Gudden, de couper les pièces montées dans la celloïdine sous l'alcool.

Les deux instruments nouveaux, comme ceux inspirés de Thoma et Gudden qui nous ont servi de modèles, sont formés essentiellement des parties suivantes :

1° D'un support en fonte avec des rails pour le chariot.

2° D'un chariot qui porte le couteau.

3° D'un couteau avec son manche mobile.

4° D'un vérificateur de l'horizontalité du couteau.

5° D'un étaleur des coupes.

6° D'une pièce servant à soutenir la pièce à couper (porte-objet).

7° D'une vis micrométrique munie d'une échelle et destinée à élever la pièce verticalement de longueurs égales.

8° D'une cuvette dans laquelle se trouve la pince soutenant la pièce en même temps que le couteau et servant à faire des coupes dans l'alcool.

A l'aide des dessins que nous avons ajoutés à cet article, nous allons maintenant faire la description spéciale de chacune de ces parties des deux microtomes et leur destination.

1° *Support.*

Il est en fonte et formé d'un piédestal quadrilatéral lourd *S*, reposant sur trois pieds de 50 centimètres de longueur et de 12 centimètres de largeur.

Au milieu de ce piédestal est attachée verticalement une plaque *C*, également en fonte, de 45 centimètres de longueur et de 13 centimètres de hauteur, et qui est surmontée à ses extrémités de deux grands boutons servant à soulever l'ensemble de l'instrument. A la face postérieure de cette plaque verticale, est vissée une autre plaque de même longueur qui fait avec la première un angle aigu. Sur ces deux plaques se trouvent trois rails parallèles *B'* sur lesquels se meut le chariot qui porte le couteau. Pour que le chariot *P'* ne glisse pas en dehors de sa glissière, nous avons ajouté de deux côtés de celle-ci un ressort pour le maintenir.

A la face antérieure de la plaque verticale, sont placés la vis micrométrique, le porte-objet avec la pince et la cuvette.

Le microtome façon Thoma (figure 1) a aussi à la face antérieure une plaque *B*, qui fait un angle aigu avec la plaque verticale, et sur laquelle se trouvent aussi deux rails parallèles. Mais ces deux rails, de même que celui qui se trouve sur la face antérieure de la plaque verticale, ne sont pas horizontaux comme les autres. Ils forment plutôt avec la ligne horizontale une inclinaison de 1 : 20^{mm}. Sur ces trois rails inclinés

PLANCHE 1.

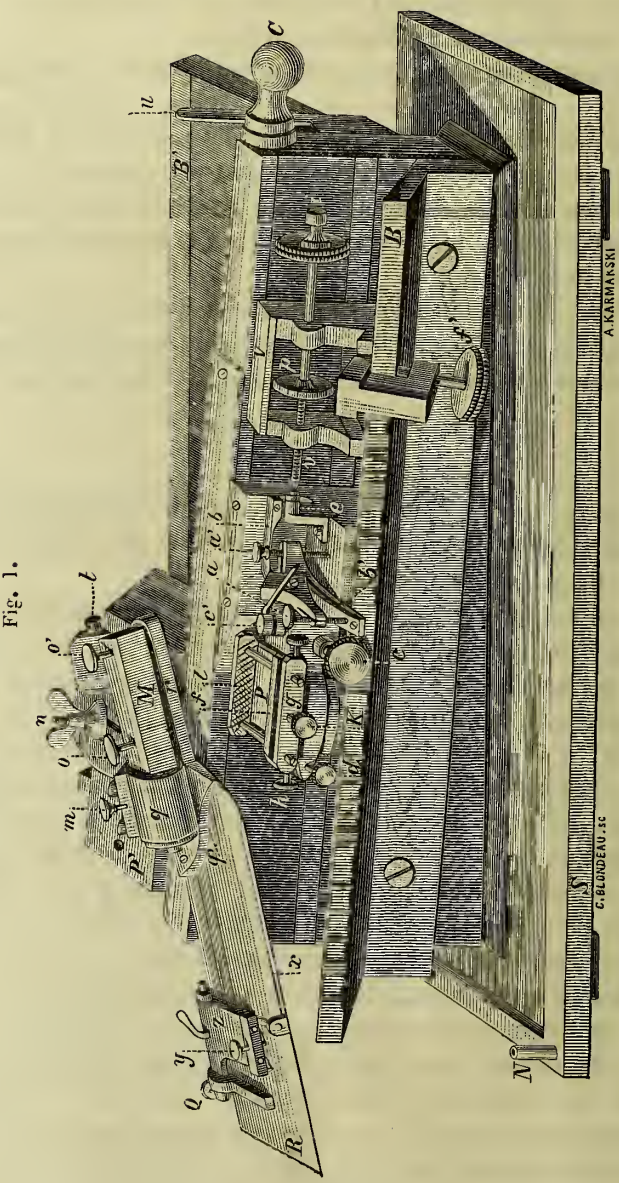

Fig. 1.

LÉGENDE DE LA PLANCHE I

FIGURE 1. Microtome pour couper à sec.
S. Support du microtome.
B'. Rails de la glissière horizontale.
B. Rails de la glissière inclinée.
N. Axe pour appliquer au support le vérificateur du rasoir.
C. Plaque verticale médiane du support avec ses boutons pour prendre le support.
u. u. Mainteneurs du chariot P.
P. Chariot portant le rasoir.
n. Vis à pression pour fixer le manche du couteau.
R. Couteau.
g'. Vis qui attachent le couteau au manche.
r. Plaque du porte-couteau.
g. Partie cylindrique du porte-couteau.
m. Pièce parallélipipédique du manche.
t. t. t. Vis à pression.
o. o'. Vis pour mettre le couteau dans la position horizontale.
m. Vis pour faire tourner le couteau autour de son axe longitudinal.
T. Étaleur.
X. Bâton de l'étaleur.
y. Vis pour donner à la fente n'importe quelle épaisseur.
Q. Vis pour mettre le bâton parallèle à la tranche.
P. Platine du porte-objet.
l. f. Traverses dentelées de la pince.
g. Traverse double de la pince.
h. h. Vis à pression pour fixer le traverse double.
K. Vis pour serrer la pièce.
d. Vis à pression pour le cylindre de la pince.
a. Vis pour changer la position de la pièce en avant et en arrière.
b. Ressort pour cette vis.
a'. Vis pour changer la position de la pièce de gauche à droite, ou de droite à gauche.
b. Ressort pour cette vis.
c. c'. Vis à pression pour fixer la pince.
e. Bouton en jaspe.
V. Support de la vis micrométrique.
v. Vis micrométrique.
i. Manche de la vis micrométrique.
p. Roue graduée de la vis micrométrique.
f'. Vis à pression pour fixer le support de la vis micrométrique.

glisse le chariot qui soutient le porte-objet et qui est poussé par la vis micrométrique fixée sur les mêmes rails. Il est alors évident que le chariot, en glissant sur ces rails inclinés, fait monter la pièce fixée sur lui à mesure qu'on tourne la vis micrométrique.

Comme cela a été proposé pour la première fois par M. Spengel, nous avons aussi remplacé les rails par des plaques en verre poli. On a ainsi l'avantage de ne pas être obligé de frotter avec l'huile les verres qui restent toujours propres, pendant que les rails en fonte sont exposés à se rouiller. La disposition de ces plaques en verre est représentée par la figure 4.

2° *Chariot.*

Il a la forme d'un prisme dont la face supérieure porte une vis *N* qui sert à réunir le chariot *P'* avec le couteau par le manche.

Sur sa face latérale s'élèvent deux points qui correspondent au rail de la plaque verticale. La troisième face du prisme formant un angle aigu avec la dernière, a trois de ces points élevés; l'un d'eux correspond au rail supérieur de la plaque latérale du support ; les deux autres correspondent au rail inférieur de la plaque latérale.

De cette façon, le chariot repose avec ces cinq points sur les trois rails du support. Les rails sont frottés avec de l'huile pour faciliter le glissement du chariot sur eux. Le mouvement du chariot est produit au moyen des doigts en appuyant sur le petit manche attaché au chariot.

Pour que le chariot glisse facilement sur les plaques en verre, il est nécessaire que les cinq points soient en ivoire.

Le chariot appartenant au microtome pour couper sous l'alcool, a encore une pièce cylindrique percée *P''* qu'on met sur la vis pour donner au couteau une position plus élevée, ce qui est nécessaire à cause de la cuvette.

3° *Couteau.*

Le couteau *R* a 15 centimètres de longueur sur 4 de lar-

geur et offre une légère concavité à sa face supérieure. A l'aide de deux vis *q'*, il est attaché à un manche qui permet de faire tourner le couteau autour de son axe transversal et de son axe longitudinal. Le manche est fixé sur le chariot à l'aide d'une vis *n* qui porte un écrou comme nous l'avons remarqué déjà plus haut.

Les expériences ont montré que lorsque les pièces sont d'une grande étendue, une partie seulement se trouve dans le champ du couteau quand la partie tranchante du couteau n'est pas absolument horizontale dans toute sa longueur. De même, pour éviter toute interruption dans une série de coupes, il est nécessaire que la lame du couteau fasse un certain angle avec la surface de l'objet. Il faut alors que, selon les besoins, le couteau puisse être tourné autour de son axe longitudinal.

Le porte-couteau qui réalise tous ces mouvements du couteau est formé de trois parties : d'une plaque *r*, d'un porte-couteau cylindrique percé *q* et d'une pièce parallélipipédique *M*.

La plaque *r* a une fente un peu oblique de 4 centimètres de longueur. Dans cette fente passe la vis à l'aide de laquelle la plaque du porte-couteau est fixée au chariot.

La partie saillante *s* de la plaque, est percée d'une ouverture dans laquelle passe un axe faisant corps avec la pièce *M* et pouvant être fixé à l'aide d'un boulon *t* à la plaque *r*.

Un autre appendice rectangulaire de cette plaque est de même grandeur que la face inférieure de la pièce M, qui est parallèle à cette face et traversée par deux vis *o* et O'. Celles-ci permettent de faire tourner la pièce *m* autour d'un axe qui passe par S. Quand on fait tourner les deux vis en dedans, le couteau s'incline en haut ; en le faisant tourner en dehors le couteau s'incline en bas.

La pièce *M* porte un axe autour duquel peut tourner le cylindre *q* du porte-couteau. A ce cylindre est vissé, d'un côté, le couteau, comme nous l'avons dit déjà plus haut; de l'autre côté, se trouve une vis *m* qui permet de faire tourner le cylindre *q* et avec lui, par conséquent aussi, le couteau autour de son axe longitudinal.

Quand le couteau a la position qu'on voulait lui donner, on peut le fixer par deux boulons *tt*. L'appendice *q* est plus long

PLANCHE II.

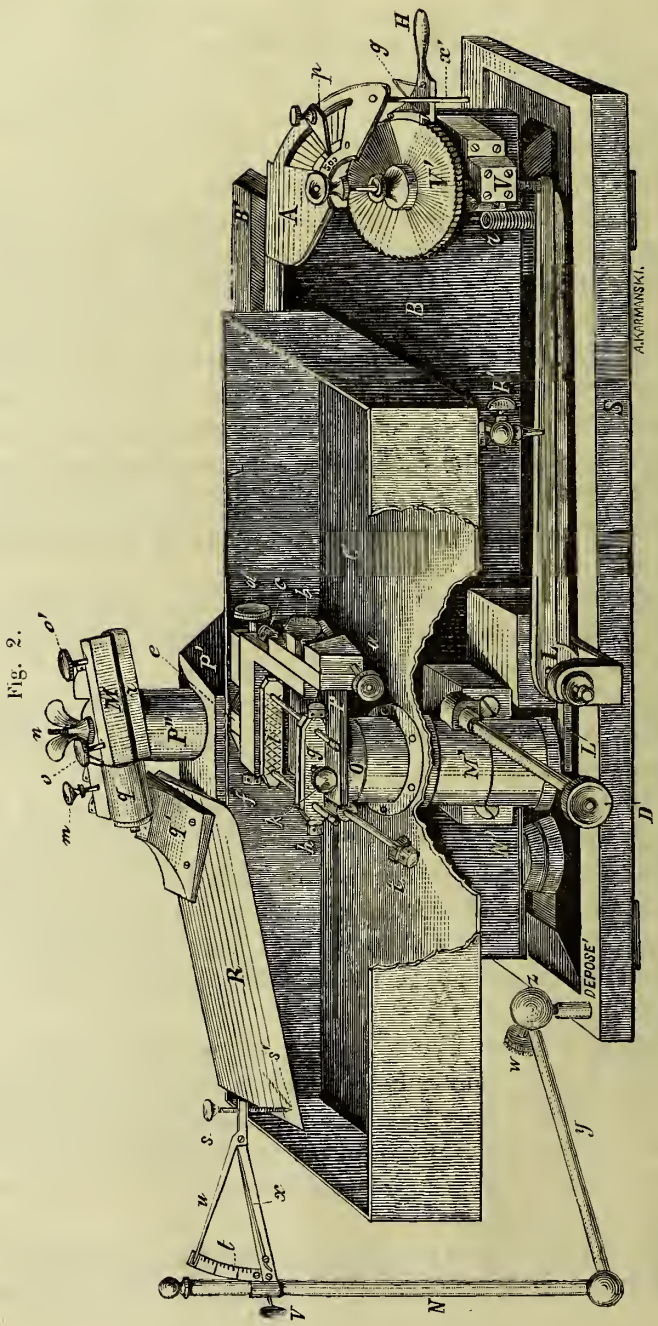

LÉGENDE DE LA PLANCHE II

FIGURE 2. Microtome pour couper sous l'alcool.
S. Support du microtome.
C. Plaque verticale médiane du support.
B. Rails de la glissière horizontale.
P. Chariot portant le rasoir.
P''. Cylindre pour donner au rasoir une position plus élevée.
n. Vis à pression pour fixer le manche du couteau.
N. Couteau.
q'. Vis qui attachent le couteau au manche.
r. Plaque du porte-couteau.
q'. Partie cylindrique du porte-couteau.
M. Pièce parallélipipédique du manche.
t. t. t. Vis à pression pour fixer le couteau.
O. O'. Vis pour donner au couteau la position horizontale.
m. Vis pour faire tourner le couteau autour de son axe longitudinal.
N. Vérificateur du rasoir.
g. Tige du vérificateur.
w. Vis à pression pour fixer le vérificateur sur le support du microtome.
f. Joint sphérique du vérificateur.
X. Branche parallèle à la tige *y*.
t. Arc gradué du vérificateur.
u. Petit levier du vérificateur.
s. Vis du petit bras du levier.
d'. Pointe en ivoire de cette vis.
P. Platine du porte-objet.
O. Support cylindrique de la platine.
l. Traverse dentelée de la pince.
g. Traverse double de la pince.
h. h. Vis à pression pour fixer la traverse double.
K. Vis pour serrer la pièce.
a. d. Vis tangentes pour mouvoir la face de la pièce.
b. e. Axes pour le mouvement de la pince.
f. f. Vis pour fixer la pince.
i. Vis à pression, pour maintenir la pince à n'importe quelle hauteur.
C. Cuvette.
R. Robinet de la cuvette.
D. Vis à pression, pour fixer la cuvette soulevée.
V. Vis micrométrique.
V'. Roue dentelée de la vis micrométrique.
A. Échelle indiquant l'épaisseur des coupes.
p. Indicateur.
H. Manche pour faire tourner la roue.
g. Volant-crochet du manche.
X. Mainteneur du manche.
L. Grand levier de la vis micrométrique.
r. Ressort en spirale du levier.
M'. Système de cylindres pour soulever l'objet.

dans le microtome spécial pour couper dans l'alcool, afin que le couteau soit plongé dans le liquide alcoolique.

4° *Vérificateur du rasoir.*

Nous avons cru utile de joindre à chaque microtome un instrument accessoire pour vérifier si le couteau a pris la position absolument horizontale. Cet appareil consiste en deux tiges perpendiculaires l'une à l'autre. La tige *y* se tourne par le joint sphérique autour de l'axe *N* qui est implanté sur le support du microtome et peut être fixée par la vis à pression *w*, dans n'importe quelle position.

La tige *N*, en faisant corps avec la tige *y*, suit naturellement tous les mouvements de la tige *y*.

Sur la tige *N* se trouve encore une branche *x*, parallèle à *y* et portant un arc gradué *t*. Au bout de cette branche se trouve un petit levier, dont l'extrémité du petit bras est percée par une vis *s* et doit reposer avec sa pointe sur le rasoir.

Le grand bras du levier *u* indiquera sur l'arc gradué *t*, les différences de l'horizontalité de la partie tranchante du couteau, lorsque celui-ci, placé parallèlement aux glissières *B'*, se promènera de droite à gauche, l'extrémité du petit bras reposant sur la lame.

Par la vis *V*, le petit levier est fixé sur la tige *N* et en tournant la vis *s*, on peut rapprocher la pointe en ivoire du couteau jusqu'à ce qu'elle affleure ce dernier.

Le rasoir peut être considéré comme horizontal, lorsque le grand bras du levier reste immobile sur l'arc, et que le chariot se déplace sur la glissière.

5° *Étaleur.*

Un autre instrument accessoire, l'étaleur, sert à étaler les coupes des pièces montées à la paraffine, quand elles s'enroulent, ce qui arrive généralement, lorsqu'on met le couteau dans une position angulaire. Pour empêcher cet enroulement, il faut donner au couteau une position perpendiculaire aux glissières, ou bien, si la pièce est trop grande, employer l'étaleur.

Celui-ci consiste en un bâton en fer *x*, qui est placé de telle façon, qu'il forme avec la branche du couteau une fente très fine, par laquelle la coupe doit passer. Le bâton empêche ainsi l'enroulement des coupes.

Celui-ci est fixé sur le couteau par la pièce *f*. En vissant la vis *y*, on peut donner à la fente n'importe quelle épaisseur. La vis *a* sert à mettre le bâton absolument parallèle à la branche du couteau.

6° *Porte-objet.*

Cette partie du microtome est destinée à recevoir la pièce à couper montée, soit dans la paraffine, soit dans la celloïdine, pour la bien fixer et pour la mettre dans une position avantageuse pour le couteau.

Le porte-objet consiste alors en une pince, qui sert à fixer la pièce, et en un mécanisme qui permet de donner à la surface de la pièce une position tout à fait horizontale. De cette façon, le couteau peut trancher, en traversant la surface de la pièce, une coupe complète. Il faut, par conséquent, que toutes les parties de la pièce aient la même hauteur.

La construction de la pince est la même pour nos deux microtomes, pendant que le mécanisme à mouvement est différent, selon que la pièce est destinée à être coupée à sec ou dans l'alcool.

La pince est formée par la platine *P*, sur laquelle est fixée une traverse dentelée. A cette traverse sont attachées perpendiculairement deux tiges rondes et parallèles entre elles.

Sur ces deux tiges court une double traverse, possédant une lame qui peut être fixée sur les tiges par deux vis à pression *h' h'* pendant que l'autre lame reste mobile.

L'objet peut être collé sur un morceau de liège ou de bois, ou bien, ce qui est préférable, il peut être placé directement sur la platine, lorsque la couche de celloïdine ou de paraffine est assez large. Il doit encore fixer l'objet définitivement entre les deux traverses taillées à l'aide d'une vis centrale *g*. On obtient ainsi l'immobilité absolue de la pièce à couper.

Jusqu'ici les porte-objets dans les deux microtomes ont la même construction.

PLANCHE III

Fig. 3.

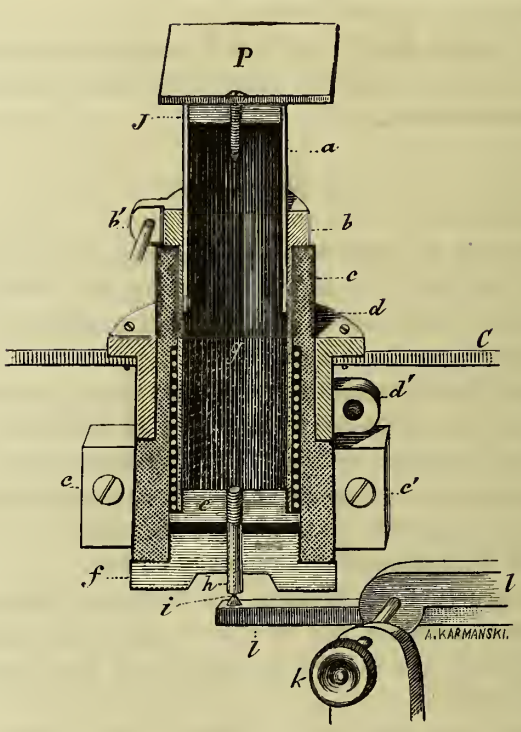

Fig. 4.

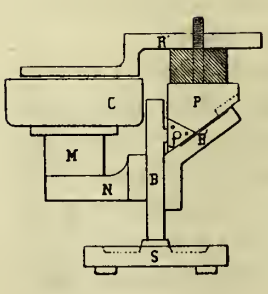

Fig. 5.

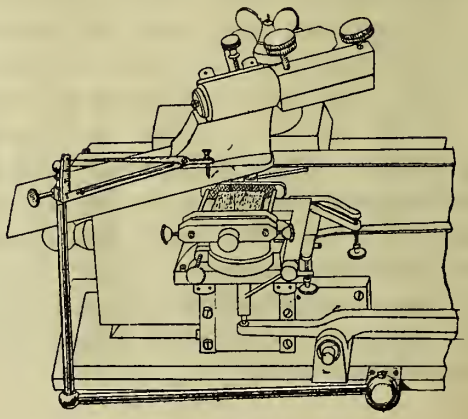

LÉGENDE DE LA PLANCHE III

FIGURE 3. Coupe verticale à travers le système des cylindres creux du microtome, pour couper sous l'alcool.

P. Platine du porte-objet.
i. Vis pour poser la platine.
a. Cylindre de la platine.
b. Cylindre intérieur du système.
b. Vis à pression pour fixer le cylindre *a*.
C'. Cylindre extérieur du système.
g. Spirale entre ces deux cylindres.
e. Fermeture du cylindre *b*.
h. Prolongement de la rondelle *e*.
f. Fermeture du cylindre *c*.
C. Cuvette.
d. Cylindre de la cuvette.
d'. Vis pour fixer la cuvette.
C. *C'*. Support de ce système.
l. Grand levier de la vis micrométrique.
K. Point d'appui du levier.

FIGURE 4. Coupe à travers le microtome en projection verticale.

R. Rasoir.
P. Chariot portant le rasoir.
B. *B'*. Glissières en verre poli.
S. Pied.
M. *N*. Pièces portant la cuvette.
C. Cuvette.

FIGURE 5. Microtome à levier, où le système des cylindres est remplacé par une coulisse.

Dans le microtome, façon Thoma, la pince est directement fixée sur la platine *P*, qui a au-dessous d'elle un cylindre. Celui-ci est ajusté pour entrer dans un anneau incomplet, dont les deux branches peuvent être réunies et serrées à volonté, autour du cylindre par la vis *d*.

A l'opposé de cette vis, l'anneau possède un axe, autour duquel on tourne la pince quand on meut la vis *a* fixée par le ressort *b'*. La face de la pièce peut changer, par conséquent, la position en avant ou en arrière.

Une autre vis *a*, fixée de la même façon par un ressort *b*, fait tourner la pince et en même temps la face de la pièce, dans un autre, c'est-à-dire de gauche à droite, ou de droite à gauche.

En fixant le cylindre plus ou moins haut dans l'anneau, on peut rapprocher et tourner la pièce à volonté vers le couteau.

La pince avec son mécanisme à mouvement, est attachée à un chariot, qui a un bouton en jaspe *m*, sur lequel est opposée la pointe de la vis micrométrique.

Comme la pince avec son mécanisme à mouvement, est placée dans un liquide, ce qui est mauvais, surtout pour la précision et la conservation des vis et des ressorts, on a été obligé, pour le microtome coupant sous l'alcool, de construire un porte-objet différent de celui dont nous avons donné la description. Voici en quoi consiste le nouveau porte-objet :

Sur un cylindre ajusté pour entrer dans un autre cylindre, qui se trouve fixé dans la cuvette, est placée la platine *P*. Au côté gauche de celle-ci est attachée une tige percée par un axe mobile qui porte d'un côté de la tige une vis tangente, de l'autre côté un cadre rectangulaire dont deux côtés seraient coupés. Il est évident que, si on tourne la vis tangente en même temps, le cadre se meut en avant ou en arrière.

L'autre côté de ce cadre est, de la même façon, percé par un axe mobile qui porte d'un côté une vis tangente, tandis que de l'autre côté l'objet est fixé dans une pince semblable à celle dont nous avons déjà donné la description.

Par la vis tangente *d*, on peut mouvoir alors la pince avec l'objet fixé dedans, et déplacer la face de l'objet de gauche à droite et de droite à gauche.

Le mouvement en avant ou en arrière, l'objet le fait avec

le cadre, puisque la pince le fixant fait corps avec ce cadre.

Quand on a la position voulue, on fixe la pince par les vis à pression *f*.

Pour enlever la pièce ou pour la tourner, on n'a besoin que de tirer le cylindre ou de le tourner. On fixe le cylindre par la vis à pression *i* dans la position qu'on a donnée.

7° *Vis micrométrique.*

La vis micrométrique du microtome, façon Thoma, est placée sur un support qui peut être fixé à l'aide de la vis à pression *t*, sur la glissière B. Dans ce support, cette vis est soutenue par deux écrous dans lesquels on la fait tourner au moyen du manche *i*. La roue *p* est graduée et indique ainsi de combien la vis s'est avancée.

Comme la pointe de la vis est juxtaposée au bouton en jaspe attaché au chariot du porte-objet, et comme ce chariot court sur une glissière inclinée vers l'horizon, il est facile de comprendre que l'objet fixé dans la pince *P*, monte à mesure que la vis micrométrique avance.

C'est d'après un principe tout à fait nouveau qu'est construite la vis micrométrique du microtome qui sert à couper les pièces dans l'acool. Elle est composée de trois parties séparées :

1° D'une vis micrométrique avec son indicateur permettant d'obtenir une certaine épaisseur des coupes sans regarder l'échelle;

2° D'un levier qui transmet la force de la vis micrométrique sur la troisième partie de cet appareil;

3° D'un système de cylindres creux pour soulever l'objet qui vient aussi affleurer le couteau.

A l'extrémité droite de la plaque médiane *B* du support du microtome, est attaché un écrou. Dans celui-ci se trouve implantée la vis micrométrique *V*, qui appuie avec sa pointe verticalement sur le bras le plus long du levier *L*, et qui est montée au-dessus de l'écrou d'une roue *V'* dont la circonférence a cinquante dents.

Cette roue et avec elle la vis peut être mise en mouvement par le manche *H* qui se trouve attaché à la vis elle-même sous

la roue V'. Au-dessus de ce manche, et réuni avec elle par une vis, il y a un petit levier qui porte à son extrémité un volant en forme de crochet simple, assez grand pour remplir l'interstice qui existe entre les dents de la roue. Celles-ci ont une direction opposée à la direction du crochet du petit levier, ce qui fait que la roue se met en mouvement au moyen du manche H, lorsque le crochet du petit levier est maintenu par le ressort *g* dans un interstice; mais ce mouvement de la roue ne se produit que si on tire le manche de droite à gauche. La roue reste immobile si on tire le manche de gauche à droite, puisque, dans ce cas, le crochet du petit levier a la même direction que les dents de la roue.

La vis a un demi-millimètre de pas, et la roue qui la met en mouvement a cinquante dents. Il résulte alors que, lorsque la roue avance d'une dent, la vis exerce sur le grand bras du levier *L* une pression qui le fait descendre de 1/100 de millimètre.

Pour savoir de combien de dents la roue est avancée sans les compter, et pour obtenir ainsi toujours la même épaisseur des coupes, il existe encore au-dessus de la roue dentelée une plaque attachée sur le bord de la plaque verticale du support du microtome. Dans cette plaque se trouve une fente qui a la même courbure que la roue dentelée et qui est divisée en dix divisions dont chacune correspond à une dent de la roue.

Nous avons aussi ajouté à cette plaque deux bâtons, dont l'un X' reste immobile, pendant que l'autre peut être mû dans la fente et peut être fixé par une vis à pression dans n'importe quelle strie de la division, ce qu'indique l'indicateur *p* faisant corps avec le bâton mobile.

Le levier dont nous avons déjà parlé est en fonte et a son point de repos dans un axe qui se trouve attaché vers le milieu de la plaque B du support du microtome.

Les longueurs des deux bras du levier sont dans le rapport de 1 à 5, c'est-à-dire que l'effort de la pression produit par la vis micrométrique sur le grand bras tenu toujours en contact avec la pointe de la vis par le ressort en spirale *r*, est cinq fois moindre à l'extrémité du petit bras. Sur celui-ci se repose le système destiné à soulever l'objet. Il est alors évident que si la vis micrométrique fait baisser le grand bras du levier de

1/100 de millimètre, l'épaisseur de la coupe sera 1/500 de millimètre.

Le système des cylindres creux consiste en un cylindre *g* dans lequel le cylindre *a* du porte-objet est fixé par la vis à pression *b'*.

La partie inférieure du cylindre *a* est fermée par la rondelle *e* qui glisse dans un troisième cylindre *c*. Entre les cylindres *c* et *g* est placée une spirale destinée à exercer une pression sur le petit bras du levier, de manière que celui-ci se trouve toujours en contact avec le prolongement pointu de la rondelle.

Le cylindre *c* est fixé à la plaque B du support par les vis C'C'.

Si la vis micrométrique fait abaisser le grand bras du levier de 1/100 de millimètre, le petit bras élève le cylindre *c* et fait monter l'objet de 1/500 de millimètre, c'est-à-dire que la coupe tranchée par le couteau aura une épaisseur de 1/500 de millimètre. C'est l'épaisseur des coupes qui est indiquée sur l'échelle de la vis micrométrique.

Le système destiné à soulever l'objet peut être construit en forme de coulisse, dans laquelle glisse une plaque qui porte en même temps le porte-objet et un prolongement appuyant sur le petit bras de levier. Ce mécanisme est représenté dans la figure 5.

8° *Cuvette.*

Pour couper sous l'alcool nous avons ajouté au microtome une cuvette en bronze qui a 40 centimètres de longueur, 13 centimètres de largeur et 5 centimètres de hauteur.

Au milieu de cette cuvette il se trouve une ouverture circulaire dans laquelle est vissé un cylindre court *d* qui glisse à frottement doux autour du cylindre *c* du porte-objet et qui peut être fixé avec la cuvette par la vis *d'* dans n'importe quelle hauteur.

Tous ces cinq cylindres *a*, *b*, *c*, *d* et *g* se touchent entre eux, ce qui est indispensable pour que l'alcool reste dans la cuvette.

Si on se propose de faire les coupes à sec, on laisse la cuvette dans sa position ordinaire ; si, au contraire, on est obligé de couper sous l'alcool, alors on enlève la cuvette après

avoir mis la pièce et le couteau dans une position convenable jusqu'à ce que l'alcool couvre les deux derniers objets; puis on la fixe dans cette position par la vis *d'*.

On vide l'alcool au moyen du robinet *R*.

Quant à la manière de faire des coupes avec ces deux instruments dont nous venons de donner la description, et quant aux règles qu'il faut observer en coupant les pièces montées, soit dans la celloïdine, soit dans la paraffine, nous nous proposons d'en parler dans un prochain article.

Nota. — Messieurs les histologistes désireux de se rendre compte des détails et du mécanisme de ces instruments, peuvent le faire chez leurs fabricants : M. Deyrolle, rue de la Monnaie, 23, et M. Luër, rue Antoine-Dubois, 6.

23.

CONTRIBUTION A L'ÉTUDE DE LA SYPHILIS HÉRÉDITAIRE TARDIVE DE L'ŒIL

Par le Dr A. Trousseau,
Médecin en second de la Clinique.

Les beaux travaux du professeur Fournier ont mis en lumière l'importance capitale de la recherche de la syphilis héréditaire tardive dans de nombreux cas pathologiques. On ne saurait nier l'intérêt majeur qui s'attache à une enquête minutieuse lorsqu'il s'agit d'un organe aussi fragile que le globe oculaire. Le praticien qui, par un examen sérieux, aura dépisté la diathèse, mis le doigt sur ses méfaits, sera largement payé de ses peines lorsque, grâce à un diagnostic précis, il conservera la vue à son client. Si quelques manifestations de la vérole congénitale semblent ne pas toujours céder d'emblée au traitement, il est de règle que celles qui frappent l'œil, disparaissent sous l'influence des moyens curatifs appropriés.

Je ne veux pas m'étendre sur les moyens de rechercher la diathèse, si bien exposés dans les leçons récentes du professeur Fournier ; je ne veux pas plus faire un travail complet sur la matière ; j'indiquerai seulement quelques faits récemment observés.

Plus j'avance dans l'étude de la kératite interstitielle, plus ma conviction se fait sur son origine spécifique.

Depuis trois mois, j'ai observé à la Clinique nationale ou dans ma clientèle 14 cas de kératite interstitielle. Huit fois il s'agissait de syphilitiques héréditaires manifestes. La plupart des signes de la diathèse étaient réunis : infantilisme, malformations crâniennes ou dentaires, accidents dans l'enfance, aveux des parents. On aurait dit des protestations vivantes contre la théorie opposée à celle qui, autrefois, me paraissait vraisemblable, que plus tard j'approuvais timidement et qui aujourd'hui me semble lumineuse. Quatre fois, les dents seules m'ont mis sur la voie du diagnostic, et il a fallu une enquête minutieuse, pour arriver à la connaissance de la vérité. Deux fois je n'ai pu dépister la diathèse. En somme, sur 14 malades, 12 fois la preuve a pu être faite. N'est-il pas plus raisonnable de croire que, dans les deux cas négatifs, il y a un manque d'habilité de la part du chercheur que de penser que, dans les 12 autres cas, il y a une simple coïncidence. La recherche de l'hérédité réclame une éducation spéciale très complète que j'essaie d'acquérir, mais que je n'ai pas la prétention d'avoir obtenue parfaite. Une statistique n'est valable qu'autant que son auteur est capable ; qui sait si un plus exercé n'eût pas décelé la maladie chez les deux derniers sujets. Sur 14 malades, 10 fois il y a eu coexistence de lésions dentaires. Quelle belle confirmation de la loi d'Hutchinson. Le plus jeune des malades de cette statistique partielle (j'ai déjà traité la question, et plus tard je publierai une statistique d'ensemble) avait 6 ans, le plus âgé 24 ans. La kératite est donc bien la manifestation choix de la syphilis héréditaire tardive.

Je ne dirais rien des iritis de la vérole congénitale tardive que j'ai précédemment étudiées en détail (*Normandie médicale*, 1er avril 1886), si je n'avais un cas intéressant à relater :

André V..., employé, 17 ans, vient, le 28 juillet de cette année, réclamer mes conseils pour une affection de l'œil gauche qui date de deux mois et a graduellement affaibli la vision sans grande réaction inflammatoire. Il a successivement consulté deux oculistes qui lui ont déclaré que l'œil était perdu et lui ont conseillé l'ablation de l'organe pour éviter la généralisation d'une tuberculose encore locale. On juge de son inquiétude.

Ce jeune homme est chétif, malingre. Il a toujours été souffrant, au dire de sa mère, qui l'accompagne.

J'examine l'œil gauche qui est légèrement injecté, peu douloureux. A l'éclairage oblique la cornée est saine, sauf quelques points grisâtres sur la membrane de Descemet, mais l'humeur aqueuse est louche, l'iris est verdâtre et présente quelques traces de synéchies ; sur le bord pupillaire, en dehors et en dedans, je remarque trois nodosités jaune brunâtre, dont je ne puis prendre une idée nette à cause du voile qui s'étend dans la chambre antérieure. Le fond de l'œil n'est pas éclairable ; l'acuité visuelle est nulle, la perception lumineuse excellente.

Je fais de mon malade un examen complet. Il n'offre aucun signe de tuberculose pulmonaire ou abdominale, mais il présente de superbes érosions dentaires et une hyperostose du tibia droit.

J'interroge la mère ; cette femme m'avoue avoir pris la syphilis d'un nourrisson, deux mois avant de devenir enceinte d'André V... qui, dit-elle *s'est toujours ressenti de cela*, alors qu'un autre fils, né avant l'accident, qui a aujourd'hui 22 ans et est soldat, a toujours joui d'une santé parfaite.

Ces renseignements me suffisent pour rassurer mon malade ; je prescris 6 grammes d'iodure de potassium et des frictions mercurielles. Je ne surprendrai personne en disant qu'il est aujourd'hui guéri de son iritis gommeuse.

Le 23 octobre, après amélioration graduelle, il ne reste que quelques synéchies et une atrophie irienne, l'acuité visuelle est 1/4.

Voici donc un jeune homme qui a failli subir l'énucléation pour de soi-disant tubercules iriens, et qui a merveilleusement guéri par un traitement fort simple. On frémit quand on songe quelles peuvent être les conséquences d'une semblable erreur de diagnostic. Nettleship et Fox (*Transact. of the Opht. Soc. of the U. Kingdom*, vol. I, p. 19) relatent le cas suivant : Une jeune fille de 13 ans fut soumise à l'énucléation d'un œil pour de prétendus tubercules de l'iris. Plus tard, l'autre œil ayant été affecté de granulations semblables à celles qui s'étaient produites sur l'œil enlevé, on eut l'idée de prescrire un traitement mercuriel, et les tumeurs furent guéries. De pareils faits se passent de commentaires.

Je passe à une autre manifestation de la vérole congénitale, et je me borne à citer le fait clinique.

Au mois de février 1886, Mademoiselle U... m'est adressée par un confrère de province. Cette enfant, dont la vue n'a jamais été très bonne, est atteinte de cécité presque absolue depuis sept à huit mois. Elle n'a jamais souffert des yeux. Elle n'a pas fait de maladies graves,

mais a toujours été délicate. Étant petite, elle a eu des croûtes sur la face. Elle est assez grande, mais très maigre, et présente un aspect souffreteux; son intelligence est très peu développée.

L'œil droit n'offre rien de spécial au premier abord, pas la moindre injection; le tonus est physiologique ; la cornée est saine, l'iris normal a conservé toutes ses réactions. A l'examen avec le miroir, je constate qu'il est impossible d'éclairer le fond de l'œil, ce qui s'explique par la présence d'innombrables flocons du corps vitré, qui circulent perpétuellement et laissent à peine de temps en temps apercevoir une lueur rougeâtre ; la perception lumineuse est très bonne ; l'enfant ne peut compter les doigts, elle semble voir la main promenée devant elle. L'œil gauche offre des altérations analogues.

J'avoue que grand fut mon embarras, en présence des questions des parents qui m'interrogeaient anxieusement sur les chances possibles de guérison. Je songeais bien à la possibilité d'une affection syphilitique, mais, à part l'aspect signalé et les croûtes de la première enfance, ma petite malade n'avait aucune trace de vérole congénitale. Le père et la mère pris isolément, n'éclairaient en rien le diagnostic et protestaient de leur pureté corporelle. Qu'y avait-il derrière le corps vitré : une rétinite, une choroïdite, une atrophie papillaire?

Cruelle était mon hésitation; je me compromis le moins possible, et ne voyant pas d'autre voie fertile, je prescrivis 4, puis 8 grammes d'iodure, et des frictions mercurielles. Je n'eus pas la chance de pouvoir suivre ma malade. Je doutais du succès, mais je fus agréablement surpris lorsque ses parents me l'amenèrent deux mois après, complètement guérie, ne présentant plus trace d'hyalitis et ayant une acuité égale à 1 pour les deux yeux. Tardivement, le père se rappelait avoir eu une ulcération à la verge, deux ans avant son mariage, et trois ans et demi avant la naissance de la fillette. Pendant six à sept mois, il avait pris des pilules dont il ignore la composition.

Certes, les renseignements sont insuffisants, pour établir nettement l'existence de la syphilis chez la petite U... ; mais ce cas ne fournit-il pas une grande somme de probabilités en faveur d'une hypothèse justifiée par l'heureuse influence du traitement prescrit.

Je termine par la relation d un fait non moins curieux.

En mars 1886, je reçus dans mon cabinet un jeune homme de

22 ans, qui venait d'être réformé par les médecins militaires pour une atrophie papillaire. Sa vue avait baissé rapidement depuis un an environ. Il ne me serait probablement pas venu à la pensée de rechercher la syphilis, si ce jeune homme ne m'avait pas prévenu de ses antécédents. Il avait été traité dans l'enfance pour des accidents de vérole congénitale, dont sa sœur avait été aussi victime. La mère, infectée par un nourrisson, n'avait fait aucun mystère de ce déplorable accident.

A l'examen ophtalmoscopique je constatai la pâleur des papilles, et l'absence de névrite, de rétinite. L'acuité était de $\frac{1}{10}$ pour l'œil droit, $\frac{1}{8}$ pour le gauche. Le champ visuel était légèrement rétréci des deux côtés. Pas de dyschromatopsie.

Comme mon malade n'était ni buveur, ni fumeur et n'avait aucune trace d'affection médullaire, je pensai, sans y croire beaucoup, à l'influence possible de l'hérédité. Je lui prescrivis l'iodure, des pilules mercurielles, l'application de courants continus.

Le 18 mai V $= \frac{1}{6}$ OD. $\frac{1}{4}$ OG.

Le 26 juin V $= \frac{1}{2}$ OD. $\frac{1}{3}$ difficilement OG. le champ visuel est encore rétréci ; les papilles restent un peu blanches.

L'amélioration est manifeste, surprenante même, mais le temps n'a pas consacré la guérison.

Si celle-ci se maintenait, ce fait ne serait pas unique, car Carreras Arago (*La Rivista de Ciencias medicas*. Barcelone oct. 82) a cité un cas de guérison d'une atrophie commençante, chez un sujet atteint de vérole congénitale.

J'ose conclure qu'il est indispensable de rechercher la syphilis héréditaire à tout âge, toutes les fois que le diagnostic étiologique d'une affection oculaire ne s'impose pas d'une façon absolue. Je suis convaincu que lorsque l'attention des ophtalmologistes sera définitivement fixée sur ce point, les faits s'accumuleront. Il faudra alors inscrire un nouveau chapitre dans la pathologie oculaire.

NOTE SUR LE SANTONATE D'ATROPINE

24.

Par le Dr A. Trousseau,
Médecin en second de la Clinique.

Bombelon (*Pharm. Zeitung* 1886. 230) vient de préconiser le santonate d'atropine, pour remplacer le sulfate généralement en usage, mais qui se conserve difficilement à cause de la formation des mucédinées. D'après l'auteur, le nouveau

produit jouit d'une excellente stabilité. Il doit être gardé dans des flacons en verre jaune, pour éviter l'action de la lumière et la formation d'acide photosantonique.

Désirant me rendre compte des propriétés du nouveau sel, j'ai eu recours à l'obligeance de M. Boymond qui a bien voulu me fournir des solutions de santonate d'atropine à 1 centigr., 2 centigr., et 5 centigr., pour 20 grammes d'eau.

Il m'a d'abord été facile de constater qu'aucune de ces solutions n'irritait l'œil et n'amenait de sensation pénible. Elles sont parfaitement tolérées.

Avec la plus faible, la mydriase sur un œil sain commence à se manifester vingt minutes après une instillation de 2 à 3 gouttes.

Elle met une heure pour être à peu près complète. Au bout de ce temps la pupille ne réagit plus à la lumière et la paralysie de l'accommodation est totale; les réactions pupillaires restent intactes pendant une demi-heure environ, puis commencent à s'affaiblir jusqu'à leur disparition définitive, qui s'effectue en 1 h. 1/2. La solution à 2 centigr. pour 20 agit de la même façon, son action n'est guère plus rapide; elle n'offre donc aucun avantage.

Quant à la solution à 5 centigr. pour 20, elle amène le début de la dilatation pupillaire, au bout de 10 minutes; celle-ci se complète en trois quarts d'heure environ. L'accommodation est atteinte après 20 minutes.

J'ai instillé chez quatre patients, dans un œil, le santonate d'atropine à 5 cent. pour 20, et dans l'autre, le sulfate neutre à 5 cent. pour 10, et j'ai obtenu un résultat à peu près semblable. Toutefois, le sulfate paraît plus énergique, mais il est vrai que la solution était plus concentrée.

Il me semble donc que les deux sels agissent de la même façon. Mes expériences ont porté sur des yeux sains et ont été faites dans le but de me livrer à des examens de réfraction, pour que mon expérimentation ne nuisît en rien aux malades.

Un mot, pour compléter, sur l'influence des instillations de santonate sur la tension intra-oculaire.

Après une série de sept expériences comparatives, j'ai constaté que le santonate d'atropine produisait le même effet que le sulfate.

Je cite, en terminant, une simple application thérapeutique. Chez deux malades atteints d'iritis, la solution à 5 cent. pour 20 a été instillée 6 fois par jour, pendant dix et douze jours.

Je n'ai constaté aucun accident et, dans les deux cas, j'ai obtenu une mydriase parfaite. Il est vrai qu'il s'agissait de deux iritis au début.

De tout ceci je pense pouvoir conclure que nous possédons un nouveau mydriatique bien supporté par l'œil, se conservant facilement et pouvant remplacer à l'occasion le sulfate d'atropine dont il a les propriétés.

OBSERVATIONS RECUEILLIES A LA CLINIQUE

Eczéma palpébral à la suite de l'opération de la cataracte.

N° 42.174. — Mme P... âgée de 70 ans, se présente à la clinique le 20 mars 1886 pour une cataracte sénile double.

La vue a commencé à baisser il y a trois ans; depuis quinze jours la cécité est complète à gauche, à droite elle compte encore les doigts à 50 centimètres.

Elle présente un larmoiement double, mais sa santé générale est bonne, on ne peut relever chez elle aucun antécédent rhumatismal.

Du 20 au 29 mars on pratique le cathétérisme. Le 29, opération de cataracte avec iridectomie.

30 mars. Pas de douleur, état satisfaisant.

1er avril. On lève le pansement; plaie cicatrisée; chambre rétablie; champ pupillaire net.

2 avril. État local satisfaisant; enflure des deux paupières supérieure et inférieure des deux côtés avec de petites vésicules grisâtres à la surface de la peau.

3 avril. Démangeaisons toute la nuit; l'état local de l'œil continue à être satisfaisant.

5 avril. L'épiderme est tombé à gauche; du côté droit où les chairs sont à vif depuis un jour, formation de croûtes; pansement vaseliné.

6 avril. Etat local toujours satisfaisant Suppuration de toute la face ; à droite les croûtes commencent à tomber et donnent la même apparence qu'à gauche.

8 avril. Compresses de camomille chaude en permanence, à l'intérieur eau de Vichy; les jours suivants cataplasmes de fécule.

17 avril. Cataplasmes.

19 avril. Les croûtes qui subsistaient encore commencent à tomber.

21 avril. Formation d'un épiderme nouveau.

25 avril. L'eczéma est guéri; léger ectropion cicatriciel à gauche.

28 avril. Exéat O.G. cld 1.50 + I O D. = 1/6.

La malade retourne dans son pays où elle suit un traitement interne à l'arseniate de soude et à l'iodure de potassium; elle nous revient le 27 août 1886 pour être opérée de l'œil droit.

A cette date, opération de cataracte avec iridectomie.

30 août. Plaie cicatrisée; chambre reformée; champ pupillaire net; opacité de la cornée. Eczéma palpébral moins marqué que la première fois; lavages à l'eau boriquée; carré de soie.

3 septembre. Formation de croûtes; même état de l'œil.

5 septembre. Cataplasmes.

7 septembre. État satisfaisant.

11 septembre. Exéat. DAGUILLON.

Corps étranger de la cornée.

N° 47.037. – Le sieur M... (Baptiste), mécanicien, âgé de 27 ans, se présente, le 9 août 1886, à la clinique des Quinze-Vingts à neuf heures du matin.

Une heure avant, en burinant un davier chez un fabricant d'instruments de chirurgie, il a reçu un éclat d'acier dans l'œil gauche.

Au moment de notre examen, l'œil est rouge, la conjonctive bulbaire est injectée; à l'éclairage latéral on aperçoit, planté de champ dans la cornée, un morceau d'acier taillé en biseau; ce fragment, qui est piqué au 1/3 supérieur et interne de la cornée, à 4 millimètres du bord scléro-cornéen environ, traverse entièrement la cornée qu'il dépasse pour se présenter sous forme de lame transversale dans la chambre antérieure d'une part, de l'autre pour former sur la cornée une saillie de 1/4 de millimètre. Tout autour du point occupé par le corps étranger, on voit une étendue de la cornée de 2 millimètres de diamètre complètement desquamée; le champ pupillaire est net.

Acuité visuelle : OD V = 1 : OG S V = 1/2.

Le malade a une photophobie assez intense et des douleurs sus-orbitaires.

Nous procédons immédiatement à l'extraction; une tentative avec l'aimant, puis avec une aiguille à corps étranger, enfin avec une pince à griffe étant restée sans résultat, nous imprimons avec une pince à mors plats un mouvement de bascule au corps étranger qui fait craindre un moment sa chute dans la chambre antérieure. Cet accident est évité et avec la même pince nous retirons l'éclat sans ouvrir la chambre antérieure, ni déterminer de traumatisme nouveau de la cornée (1).

(1) Examiné après son extraction, le corps étranger présentait l'aspect d'un petit fragment ovalaire à reflets métalliques, taillé en biseau, ayant 3 mill. de long sur 2 de haut et 1/2 d'épaisseur.

Application immédiate d'un pansement compressif avec instillation d'ésérine.

Le 10 août. Suspension du bandeau; continuation des instillations d'ésérine.

Le 12. Même état.

Le 19. Suspension de l'ésérine; instillation d'une goutte d'atropine.

20. Dilatation régulière; cornée nette : O G V = 1.

DAGUILLON.

Corps étranger de la cornée.

N° 47.450. — M. G..., mécanicien, âgé de 34 ans, se présente à la clinique le 3 septembre 1886.

Acuité visuelle { O D V = 1
O G V = 1/2 Sa.

Trois semaines auparavant, il avait reçu un éclat d'acier dans l'œil; mais comme il n'éprouvait aucune douleur, il n'avait pas cru nécessaire de le faire retirer.

Il y a deux jours, il commença à ressentir des douleurs sus-orbitaires du côté gauche.

Au moment où le malade se présente à notre examen, on constate à la partie centrale de la cornée un éclat d'acier qui paraît enfoncé profondément dans les lames. Les essais pour le retirer avec l'aiguille à corps étranger étant restés infructueux, nous recourons inutilement d'abord à un aimant, puis à une pince à griffes avec laquelle nous retirons l'éclat; mais il se produit en même temps un écoulement de l'humeur aqueuse. On fait une compression légère pendant quelques minutes, de façon à permettre à la chambre antérieure de se reformer.

Sitôt que ce résultat est obtenu, instillation de quelques gouttes d'atropine. Au bout de dix minutes dilatation irrégulière de la pupille, mais suffisante pour empêcher une synéchie centrale ultérieure. Pansement compressif.

5 septembre. Dilatation irrégulière de la pupille; atropine, compression.

Le 8. Dilatation régulière, compression.

Le 10. Suppression de l'atropine et du bandeau; taie centrale au point d'implantation du corps étranger : O D V = 1 ; O G V. = 2/3 Sa

DAGUILLON.

Synchisis étincelant.

N° 38.923. — Mme A... (Marie) se présente à la clinique nationale ophthalmologique le 3 novembre 1885.

Cette femme âgée de 26 ans est myope depuis son enfance; sa mère est du reste atteinte de la même affection. Malgré cela elle

n'avait jamais ressenti aucun phénomène oculaire et ne portait pas do verre correcteur.

Il y a un an elle a été mordue par un chien à la racine du nez; il y a un mois, sans cause connue, la malade a subitement perdu la vue du côté droit; depuis quelques jours, elle avait eu quelques nuages de ce côté qui du reste avait toujours été plus faible que le gauche. Depuis ce moment, les douleurs de tête orbitaires et péri-orbitaires localisées à droite sont devenues très violentes et durent encore.

Il n'existe dans les antécédents personnels ou héréditaires de la malade aucun antécédent syphilitique, rhumatismal ou autre. Le foie dépasse peu le rebord des fausses côtes; il n'est pas douloureux à la pression et rien ne fait supposer une affection de cet organe chez la malade.

Au moment où celle-ci se présente devant nous, son acuité visuelle est la suivante : OD. V = 0 P. L. Nulle ; OG. cld 4. m — 9 D = 1/3.

Le champ visuel est normal à gauche.

Du côté droit on constate à l'éclairage latéral, que la chambre antérieure est occupée à la partie supéro-interne par un cristallin cataracté et luxé, la cristalloïde antérieure est déchirée et les masses cristalliniennes présentent, ainsi que l'humeur aqueuse, une multitude de petits corpuscules dorés, animés de mouvements giratoires et passant continuellement du cristallin dans l'humeur aqueuse. Ces corpuscules ressemblent aux paillettes que l'on observe dans le synchisis étincelant du corps vitré. Outre celles-ci, on constate la présence dans les lames de la cornée de corpuscules analogues; on en trouve de semblables sur la cristalloïde antérieure et sur l'iris ; ces corpuscules, à la différence des autres, sont immobiles, et paraissent fixés sur la partie où on les aperçoit.

La tonicité du globe est très diminuée à droite. Du côté gauche, tonus normal; myopie avec scléro-choroïdite postérieure et conus vertical.

L'énucléation du globe gauche est pratiquée le 9 novembre 1885; les douleurs, cessent à la suite.

Depuis, à la date du 1er juillet 1886, le malade n'a ressenti aucune douleur ni abaissement de l'acuité visuelle à gauche.

L'examen histologique pratiqué par le Dr Haensell, chef du Laboratoire, sera publié ultérieurement.

DAGUILLON.

Hémorrhagies à rechute du corps vitré.

N° 40.317. — B... (Albéric), âgé de 22 ans se présente le 6 janvier 1886 à la clinique : OD. V = 2/3. S A; OG. V = 0 P. L. Conservée.

Il y a quatre mois, sans cause bien déterminée, peut-être après un coup sur la région sus-orbitaire gauche, le malade a constaté une dimi-

nution rapide de son acuité visuelle; cet état a été en s'accentuant dans les derniers temps et a fini par déterminer une cécité complète à gauche. La vue commence même à baisser du côté droit depuis une quinzaine de jours. Aucune douleur; ni affection cardiaque, ni syphilis.

A l'ophthalmoscope, les milieux ne sont pas éclairables à gauche; à droite, quelques légers flocons hémorrhagiques. A l'éclairage latéral rien d'anormal.

Pas de rétrécissement du champ visuel à droite. Traitement par des injections hypodermiques de pilocarpine à dose progressive, depuis 1 centigramme jusqu'à 3 centigrammes.

20 janvier 1886. OG. V = 1/10.

Continuation du traitement.

Le malade repart dans son pays et est obligé de cesser le traitement au bout de deux mois par suite des vertiges et des crampes déterminés par l'emploi du médicament. A ce moment, au dire de son médecin et du malade, l'acuité visuelle légèrement améliorée est cependant notablement au-dessous de la moyenne.

Le 20 juin, le malade revient à la clinique: depuis deux jours, subitement, cécité complète à droite: OD. V = 0; OG. V = 1/6 S O.

A l'ophthalmoscope, hémorrhagie du corps vitré à droite, à gauche hyalitis.

Traitement.—Frictions à l'onguent napolitain, gargarisme au chlorate de potasse.

Sous l'empire de ce traitement une amélioration très rapide se produit et se traduit sur les deux yeux.

Le 12 juillet OD. V = 1; OG. V = 1/2 diff.

Le malade continue à prendre le traitement pendant 15 jours par mois.

Le 25 juillet 1886 OD V = I; OG V = 1/2.

Le 2 août 1886, le malade reçoit un coup dans la région sus-orbitaire gauche; cécité monolatérale consécutive: OD V = I; OG V = O.

Du côté gauche hémorrhagie totale du corps vitré, milieux non éclairables; à droite le corps vitré est sain, et on n'y voit même plus trace de l'hémorrhagie du 20 juin.

Traitement. — Ergotine d'Yvon.

30 août. OD V = I; OG V = 2/3.

Continuation du traitement. Guérison probable.

DAGUILLON.

Abcès de la paroi interne de l'orbite. Exophthalmos. Strabisme divergent.

N° 43.743. — L'enfant R... a présenté dans son enfance les manifestations habituelles de la scrofule. Il y a trois semaines environ, les parents remarquèrent qu'il louchait un peu de l'œil gauche, en même

temps le globe de l'œil devenait plus saillant que celui du côté opposé. L'enfant se plaignait de douleurs de tête, d'élancements qui ont disparu depuis quatre à cinq jours.

État actuel. — Exophthalmos très prononcé. Strabisme divergent. Les mouvements en haut et en bas, quoique limités, existent encore. Le releveur de la paupière supérieure est intact. Rien du côté de la pupille. L'examen du fond de l'œil dénote l'existence d'une légère hyperhémie papillaire.

Mais ce qui attire l'attention, c'est la projection en avant de la caroncule lacrymale et une saillie assez considérable de la conjonctive. En explorant cette région, on constate l'existence d'une tumeur molle, fluctuante, il est impossible de pénétrer entre celle-ci et la paroi interne de l'orbite. En interrogeant l'enfant avec soin, on apprend que c'est surtout au niveau de l'angle interne de l'œil, qu'il avait des élancements, des douleurs ; ces renseignements associés au tempérament strumeux nous ont fait porter le diagnostic d'abcès de l'angle interne d'origine osseuse.

L'ouverture de l'abcès est pratiquée par M. Fieuzal avec un couteau de J.-Louis Petit; il s'écoule une cuillerée environ de pus séreux. Un stylet introduit dans l'incision pénètre à une profondeur de 2 centimètres et demi environ, et on sent un point de la paroi interne de l'orbite dénudé.

Un drain est placé à demeure. L'enfant prend deux cuillerées à bouche par jour d'huile de foie de morue.

Au bout de quinze jours, la suppuration ayant disparu, le drain est enlevé, et quatre jours après, cicatrisation complète.

DUMONT.

Corps étranger du cul-de-sac de la paupière supérieure droite. Irido-choroïdite.

N° 46.710.— Le nommé B..., âgé de 67 ans, reçut, il y a trois semaines, un corps étranger dans l'œil droit. Le lendemain, éprouvant des douleurs très intenses, il fit venir un médecin, qui après plusieurs tentatives déclare l'avoir débarrassé du corps en question. Au bout de 5 jours, l'œil était devenu très rouge; sécrétion catarrhale abondante, photophobie, douleurs péri-orbitaires qui ont augmenté d'intensité jusqu'à ce jour.

Actuellement, il existe un œdème très prononcé des paupières; à la sécrétion catarrhale des premiers jours a fait place une sécrétion purulente, la cornée est étranglée par la conjonctive bulbaire. La pupille est petite. L'iris, qui a perdu son aspect brillant, ne réagit plus sous l'influence de la lumière. La photophobie et les douleurs périorbitaires sont très vives.

En retournant la paupière supérieure de notre malade, nous enlevons un grain d'avoine, dont le séjour prolongé pendant trois semaines

sous la paupière supérieure, avait amené un commencement d'irido-choroïdite. En effet, le lendemain, la pupille ayant été dilatée par des instillations d'atropine, nous pûmes constater l'existence d'hyalitis.

Ajoutons que notre malade, qui est arthritique, est atteint de cataracte sénile à gauche.

Traitement. — Compresses chaudes, atropine, pulvérisations de sublimé au 2/1000, ventouse saignante à la tempe.

Six jours après l'institution de ce traitement, les troubles fonctionnels et inflammatoires ont presque complètement disparu.

DUMONT.

Paralysie de la 3e paire gauche chez un ataxique.

N° 47,915. — M. C..., âgé de 36 ans, exerce la profession de tanneur. Il avait une vue excellente, quand, au mois de janvier 1885, il éprouva des névralgies excessivement intenses occupant les différentes branches du trijumeau; en même temps survint du ptosis de la paupière droite et de la diplopie ; il se contenta alors de mettre un bandeau devant l'œil droit ; au bout de deux mois, le ptosis avait disparu. Mais voici que, au mois de décembre, les névralgies qui s'étaient calmées, reprirent avec une nouvelle intensité ; alors larmoiement, ptosis de la paupière supérieure gauche, et diminution légère de l'acuité visuelle. Dans le courant de mars 1886, le ptosis et les névralgies s'apaisèrent; mais il fut très surpris de constater qu'il lui était impossible de porter l'œil gauche en dedans, c'est alors qu'il vint nous consulter.

État actuel. — Le releveur de la paupière supérieure gauche est intact, mais les mouvements en dedans, en haut, en bas ne sont plus possibles; il existe également une mydriase très intense, l'iris ne réagit plus sous l'influence de la lumière. A droite, tous les mouvements de l'œil sont conservés.

L'acuité visuelle est égale à 2/3 des deux côtés.

Pas de rétrécissement du champ visuel ni de dyschromatopsie.

A l'ophthalmoscope on constate une pâleur des papilles. Les vaisseaux rétiniens sont intacts, les veines ont leur calibre normal; mais à l'image droite, on constate que les vaisseaux papillaires ont presque complètement disparu.

Le malade n'a jamais eu la syphilis; depuis six mois, il éprouve des douleurs fulgurantes, il existe déjà un certain degré d'incoordination dans la marche. Il lui est impossible de se tenir debout les pieds rapprochés et les yeux fermés. Abolition des réflexes.

Nous sommes en présence d'une paralysie de la 3e paire d'origine tabétique, qui s'accompagne d'une atrophie papillaire au début, confirmant le diagnostic.

DUMONT.

Paralysie de la 3e paire droite, de la 7e paire gauche. Hémiparésie gauche. Paralysie croisée (Tuberculose disséminée probable des méninges.)

N° 41.069. — La nommée S..., âgée de 2 ans 1/2, se présente à la clinique au mois de février 86. Cette enfant s'est très bien portée jusqu'en septembre 1885; c'est alors que la mère a remarqué que l'enfant louchait de l'œil droit. A partir de cette époque, S..., qui dormait très bien, a un sommeil très agité, elle se réveille très fréquemment en sursaut, veut fuir de son lit; la peau est sèche, brûlante. Au mois de décembre, nouveaux symptômes, la démarche de l'enfant devient incertaine, elle projette la jambe gauche en dehors; elle marche en fauchant; vient-elle à rire, la joue gauche reste immobile. Effrayée de ces différents symptômes, la mère vint consulter le docteur Fieuzal.

Actuellement on constate qu'il existe une paralysie de la 3e paire droite; l'œil est caché en partie derrière la commissure externe. Si on fait fixer à l'enfant un objet placé en haut, le globe oculaire droit reste immobile, il ne peut être porté ni en dedans, ni en bas. Pas de ptosis, mais il y a un certain degré de mydriase.

Il existe en outre une paralysie de la 7e paire gauche, et une parésie du membre inférieur du même côté.

État général. — Cette enfant n'a jamais eu de convulsions, mais, depuis le mois de décembre, elle était toujours très pâle, mal en train, se plaignant constamment de la tête et du ventre, et habituellement constipée. Depuis une quinzaine de jours, vomissements sans efforts.

A l'auscultation des poumons, on trouve un peu de submatité au sommet gauche, et une respiration rude, saccadée, une expiration prolongée. Il est impossible de rechercher l'état de la sensibilité, cette enfant se mettant à pleurer immédiatement.

Comme *antécédents*, le père est assez faible, très sujet à s'enrhumer. La mère, qui est vigoureuse, a eu quatre enfants ; deux sont morts de méningite, l'un à 3 ans, l'autre à 4 ans, après une maladie de cinq à six semaines; il reste un autre enfant qui a 5 ans et se porte bien; jamais de fausses couches. Pas de syphilis. DUMONT.

Deux cas de glaucome chronique simple. Influence de l'hérédité, de l'arthritisme.

Nos 47.430, 49.655. — Les frères T... vinrent à la clinique dans le courant du mois d'août. L'un, âgé de 64 ans, ne voit plus de l'œil gauche depuis treize mois environ; toutefois, depuis trois ans, la lumière vive devenait une cause de douleurs, et s'il lui arrivait de fixer la flamme d'un bougie, elle lui apparaissait entourée de cercles colorés.

Tandis qu'à gauche V = 0, à droite V = 1/4 sans amélioration avec

les verres correcteurs. Il n'y a pas de dyschromatopsie, mais il existe un rétrécissement concentrique du champ visuel, plus marqué du côté nasal. Tension, + 1.

Mydriase, aspect terne de l'iris; pas de troubles du cristallin et du corps vitré. Les papilles sont blanches, mais c'est surtout du côté gauche que les lésions artérielles sont très prononcées; les vaisseaux rétiniens ont complètement disparu, les veines sont petites, on constate au niveau de la macula l'existence d'anciens foyers hémorrhagiques qui expliquent la disparition complète de l'acuité visuelle, hemorrhagies qu'il faut mettre sur le compte de l'artério-sclérose généralisée que présente le malade. A droite, les artères rétiniennes bien que filiformes, existent encore. Atrophie choroïdienne péripapillaire.

Des deux côtés, excavation papillaire taillée à pic avec déplacement parallactique des vaisseaux.

L'autre frère, âgé de 56 ans, présente également les lésions du glaucome chronique simple, mais à un degré moins avancé.

OD, OG acuite visuelle = 1/2.

Le champ visuel est retréci en bas, en haut, mais surtout en dedans, il est normal en dehors.

Mydriase considérable : Tension, + 1.

Excavation glaucomateuse très nette, avec veines dilatées et ischémie papillaire. En déterminant des pressions sur le globe de l'œil, on fait apparaître le pouls artériel.

Ces deux observations sont intéressantes à plusieurs points de vue.

1° Nous trouvons en effet l'influence possible de l'hérédité comme étiologie de la maladie.

2° L'arthritisme.

3° Mais peut-être l'hérédité n'agit ici que par la diathèse, dont sont porteurs ces deux frères, nés de parents arthritiques : le père est mort de ramollissement cérébral, la mère et une sœur ont succombé à une hémorrhagie cérébrale; ils présentent également les différents symptômes de cette diathèse, migraines, épistaxis dans l'enfance, et actuellement ils ont fréquemment des douleurs rhumatoïdes et surtout ils sont atteints d'artério sclérose généralisée, qui chez l'aîné a été la cause des hémorrhagies rétiniennes. Quant au traitement, ils prendront un gramme d'iodure de potassium par jour et trois gouttes d'ésérine à instiller dans chaque œil. DUMONT.

Amblyopie toxique. Alcoolisme.

N° 40.404. — Le nommé B..., âgé de 61 ans, brossier, avait une vue excellente, mais il y a huit mois, il commença à éprouver de la difficulté à lire avec ses lunettes et, depuis six semaines, il éprouve beaucoup de peine à pouvoir travailler.

Etat actuel. — A gauche, il compte les doigts à 1 mètre 50 centi-

mètres ; à droite, il ne les voit qu'à 50 centimètres. Le champ visuel est normal. Dyschromatopsie pour le vert et le rouge.

La cornée et le cristallin ne présentent aucune lésion.

Les papilles paraissent hyperhémiées ; les veines et les artères ont conservé leur volume normal; la rétine est intacte.

Notre malade, qui n'est pas ataxique, a fait, depuis deux ans surtout, des excès alcooliques. Il prend 3 à 4 absinthes par jour, 2 litres de vin environ. Sensations de crampes, de fourmillements, en se mettant au lit ; rêves terrifiants ; pituite le matin.

Diagnostic. — Amblyopie alcoolique.

Traitement. — Extrait thébaïque, iodure de potassium et surtout suppression de l'alcool.

Le malade a suivi nos conseils et aujourd'hui, trois mois après l'institution du traitement, l'acuité est égale à 1/4 de la normale.

DUMONT.

Rétinite albuminurique chez un diabétique.

N° 44.849. — Le nommé R... (Edouard), âgé de 53 ans, a, depuis huit jours, une sensation de brouillard devant l'œil droit. En l'examinant, on constate que l'acuité est nulle à gauche ; mais le malade ne peut donner aucun renseignement sur l'époque probable du début de l'affection.

A droite V = 1,4 + 1 D = 1/2.

Le champ visuel présente de nombreux scotomes disposés irrégulièrement, mais il a conservé les dimensions normales ; tandis qu'à gauche, il nous est impossible d'apercevoir le fond de l'œil par suite des troubles du corps vitré tenant à des épanchements sanguins, à droite, les milieux ont conservé leur transparence. La papille est rouge, œdémateuse ; ses contours sont effacés, les veines sont dilatées, tortueuses. La rétine est le siège d'hémorrhagies multiples, disposées irrégulièrement autour de la papille. Au pourtour de la macula il existe des plaques blanchâtres à reflet brillant.

Antécédents. — Le père de notre malade a succombé à une hémorrhagie cérébrale.

Il y a trois ans, R... a eu une hémiplégie droite avec aphasie. Au bout de quatre mois, les lésions s'étant considérablement amendées, il pouvait reprendre sa profession de courtier en vins. Il a eu depuis, à deux reprises différentes, des congestions cérébrales.

Etiologie. — Soigné pour le diabète depuis un an environ, l'état général paraît excellent, mais en examinant les urines, nous avons constaté l'existence d'une quantité considérable d'albumine ; il y avait aussi du sucre, mais en très petite quantité.

Le diagnostic devait être posé entre la rétinite diabétique et la rétinite albuminurique.

Notre malade est atteint d'artério-sclérose cérébrale. Le rein ne

doit pas avoir échappé à cette lésion, et la néphrite est plutôt le fait de la lésion artérielle que de l'irritation produite par le passage du sucre. Ajoutons que la densité des urines n'est que de 1013.

Aussi, j'inclinerai plutôt vers une rétinite albuminurique, bien que les épanchements sanguins dans le corps vitré s'observent plutôt lors de la rétinite diabétique.

Traitement. — Régime lacté, 75 centigrammes d'iodure de potassium par jour et une ventouse d'Horteloup à la tempe gauche.

18 juillet. A droite, l'acuité est égale à 2/3 ; à gauche, il n'existe plus que quelques corps flottants, et on peut voir un peu en dehors de la macula une hémorrhagie rétinienne étendue : V = 1/10.

DUMONT.

Atrophie papillaire, suite de névro-rétinite albuminurique.

N° 46.358. — La nommée S..., âgée de 30 ans, avait toujours eu une vue excellente. Il y a trois ans, première grossesse. Quatre semaines avant d'accoucher, la vue diminua considérablement, en même temps céphalalgie intense, vomissements abondants, crise de dyspnée, pas d'attaques d'éclampsie. L'enfant mourut au bout de deux jours. Les troubles visuels ne tardèrent pas à s'amender, mais au bout de huit mois elle devint de nouveau enceinte.

Au sixième mois de la grossesse la vue commença à baisser de nouveau ; attaques d'éclampsie au huitième mois de la grossesse et avortement. La malade se rétablit, mais cette fois les troubles visuels, loin de s'amender, ont augmenté d'intensité, et actuellement, non seulement l'acuité visuelle est nulle, mais il n'y a même plus de perception lumineuse.

Etat actuel. — Les pupilles fortement dilatées permettent d'examiner très facilement le fond de l'œil ; les milieux sont intacts.

Les papilles sont d'un blanc nacré. Disparition presque complète des vaisseaux rétiniens. La choroïde est très pâle. Au niveau des macula, il existe des plaques blanchâtres en étoile réfléchissant très fortement la lumière. On voit, çà et là, des traces d'anciennes hémorrhagies.

Etiologie. — Cette malade n'a jamais eu la syphilis. Les urines examinées renferment une quantité considérable d'albumine. Nous pensons qu'il faut imputer la cécité à une névro-rétinite albuminurique qui a amené l'atrophie du nerf optique. DUMONT.

Atrophie nicotique. Dyschromatopsie. Champ visuel normal.

N° 46.837. — Le nommé l'H..., âgé de 40 ans, chef de station en Belgique, se présente à la clinique le 3 août 1886. Jusqu'au mois de juillet 1884, la vue avait été excellente ; il constata alors, en même temps que la vue diminuait de l'œil gauche, qu'il avait beaucoup de

peine à distinguer le vert et le rouge des signaux; il fut soumis au traitement suivant : injection de strychnine à la tempe, iodure de potassium. Les lésions ne continuèrent pas moins à évoluer et, au mois de décembre 1885, l'acuité était nulle de l'œil gauche ; c'est alors que l'œil droit commença à se perdre, et actuellement il ne compte plus les doigts qu'à 2 mètres. Dyschromatopsie pour le vert et le rouge; néanmoins, le champ visuel est normal.

Pas de scotome.

Il n'existe aucun trouble de la cornée, du cristallin ni du corps vitré. Les papilles, dont les vaisseaux ont disparu, ont un reflet bleuâtre. La rétine est normale; la choroïde est peu vasculaire. On se trouve en présence d'une atrophie papillaire, mais quelle en est la nature ?

Notre malade n'a jamais eu la syphilis. Il est impossible de trouver chez lui le moindre signe d'ataxie. Pas d'alcoolisme. Mais l'H... habite la Belgique, et depuis l'âge de 15 ans, il fume beaucoup ; dans ces dernières années, il fumait un kilogr. de tabac par jour ; je pense qu'il faut attribuer au nicotisme l'atrophie présentée par notre malade, qui ne distingue plus le vert et le rouge et dont le champ visuel, malgré la diminution considérable de l'acuité, est encore normal.

DUMONT.

Rupture de la sclérotique, enclavement de l'iris dans la plaie. Guérison.

N° 46.718. — Il y a deux jours, le nommé S... recevait un coup de bâton au niveau de la région sus-orbitaire; déchirure de la paupière supérieure et contusion du globe de l'œil droit. Il existe, au-dessus de la cornée, à la partie antérieure du globe oculaire, une petite masse d'aspect noirâtre du volume d'une lentille recouverte par la conjonctive bulbaire qui est intacte; elle est constituée par l'iris qui est venu faire hernie à travers la sclérotique qui s'est déchirée sous l'influence du traumatisme.

Il existe, en effet, à la partie supérieure de l'iris un colobome aussi net que s'il était le résultat d'une opération. A la partie déclive de la chambre antérieure, il y a encore un peu d'hyphoéma. Quant au cristallin, il est resté en place et ne présente aucun trouble. Le corps vitré et le fond de l'œil ne sont le siège d'aucune lésion. Tension, + 1.

Traitement. — Ésérine, pommade à l'iodoforme.

Sept jours après l'accident, tout phénomène inflammatoire avait disparu et le malade quittait la clinique avec une acuité égale aux 2/3 de la normale.

DUMONT.

ÉNUMÉRATION DES OPÉRATIONS PRATIQUÉES PENDANT LE 3e TRIMESTRE DE 1886.

Cataractes	135
Iridectomies	37
Discisions	21
Capsulotomies	4
Iritomies	1
Excisions de l'iris	26
Paracentèses	22
Sclérotomies	1
Opérations de Sœmisch	1
Enucléations	28
Exentérations	2
Ténotomies	20
Avancements musculaires	6
Ablations de tumeurs	39
Opérations de symblépharon	3
» de Snellen	2
» de Gaillard	7
Evidement de l'orbite,	1
Cautérisat. au galv.-cautère.	29
Opérations diverses	15
Larmoiements	65
Dacryocystites	31
Total général	496

ÉNUMÉRATION SOMMAIRE DES MALADIES OBSERVÉES PENDANT LE 3e TRIMESTRE DE 1886.

Maladies des voies lacrymales	113
— des paupières	287
— de la conjonctive	693
— de la cornée	928
— de l'iris	88
— du corps vitré	19
— de la choroïde	104
— du cristallin	266
— de la papille	150
— de la rétine	68
— de la sclérotique	8
— du globe	61
— de l'orbite	3
— des muscles	70
— des nerfs	32
Réfraction. Accommodation.	552
Total général	3442

3442 maladies observées sur 2612 malades.

MOUVEMENT DE LA CLINIQUE PENDANT LE 3e TRIMESTRE DE 1886.

	NOUVEAUX.	ANCIENS.	RÉCAPITULATION.
Juillet	879	3.258	4.137
Août	930	3.233	4.163
Septembre	803	3.465	4.268
Total général : 12.568			

Le gérant, ÉMILE LECROSNIER.

Paris. — Typ. A. PARENT, A. DAVY, successeur, 52, rue Madame, et 3, rue Corneille.